

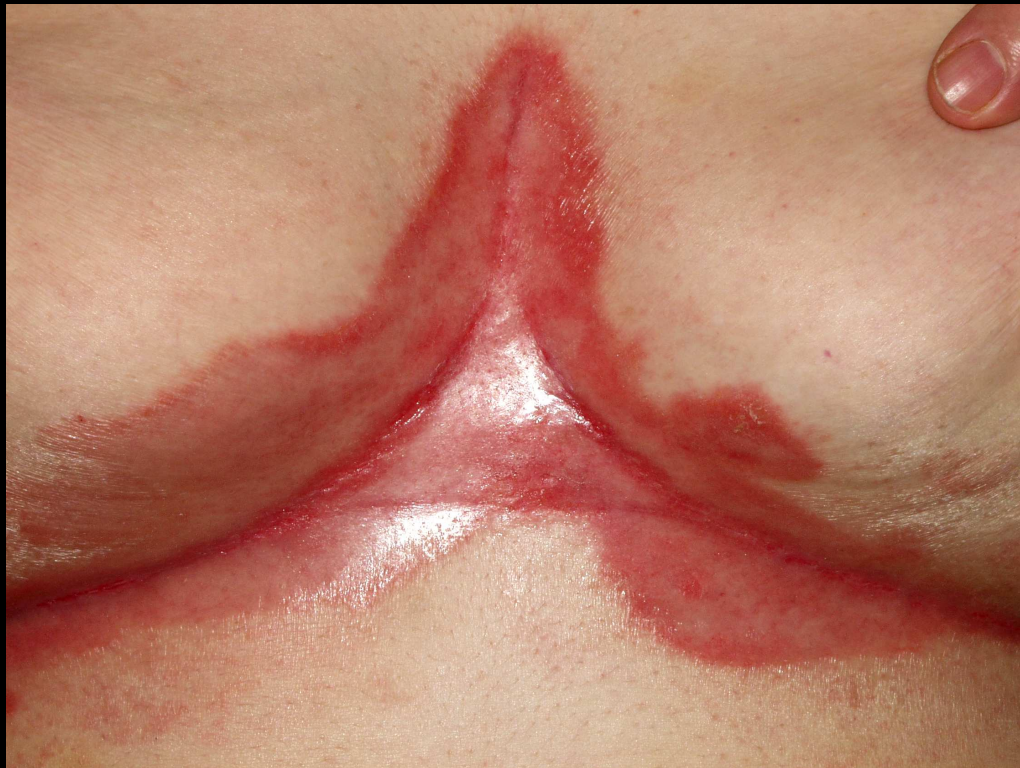Examen extraordinari de Dermatologia

Cas 1

Dona de 46 anys, que presenta una erupció pruriginosa submamària des de fa 6 mesos.

Casos clínics
Juny 2002

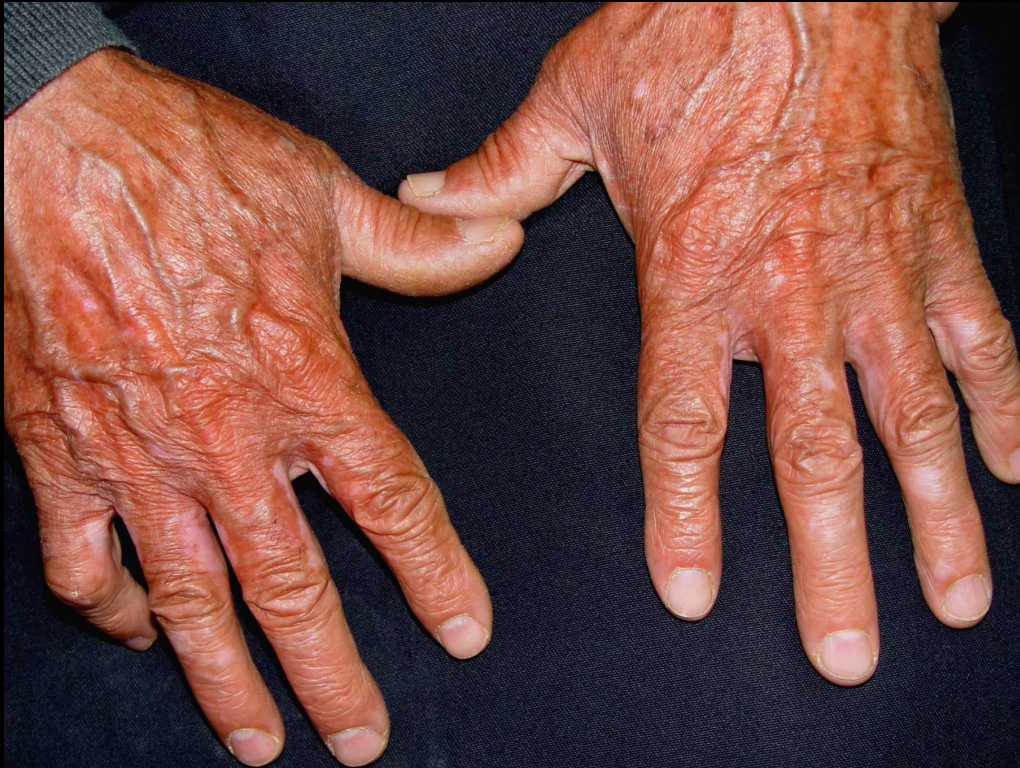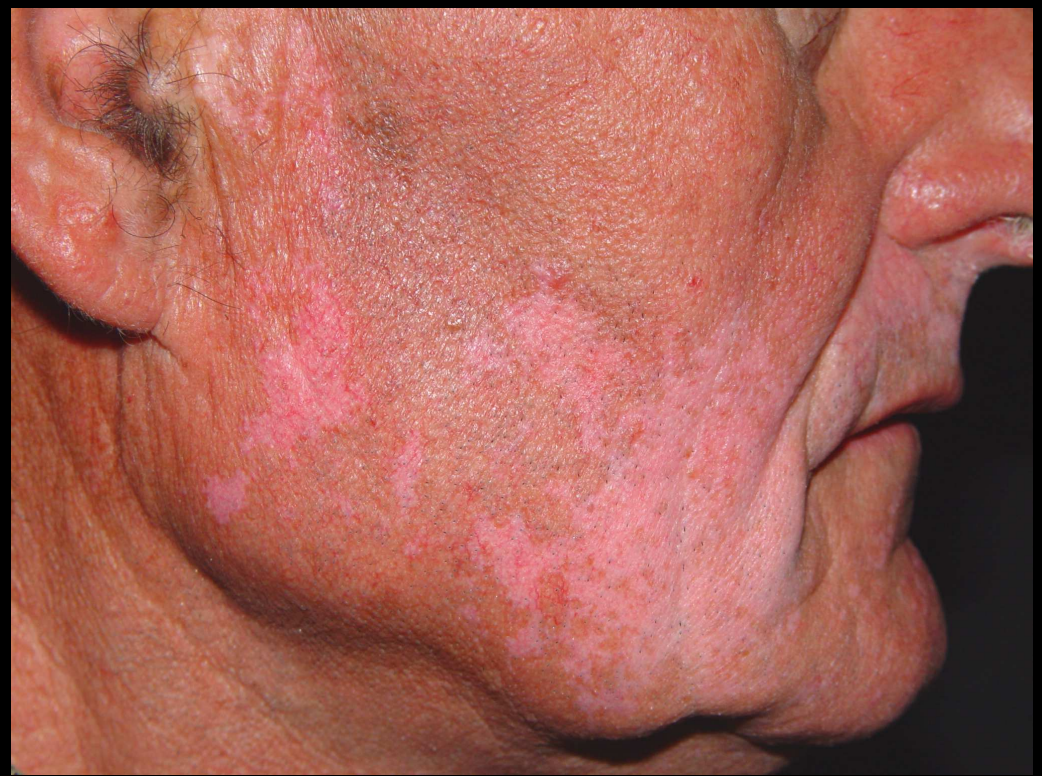1. Enumerar el diagnòstic diferencial



Cas 2

Pacient de 76 anys que des de fa 2 mesos presenta taques depigmentades a la cara i les mans.

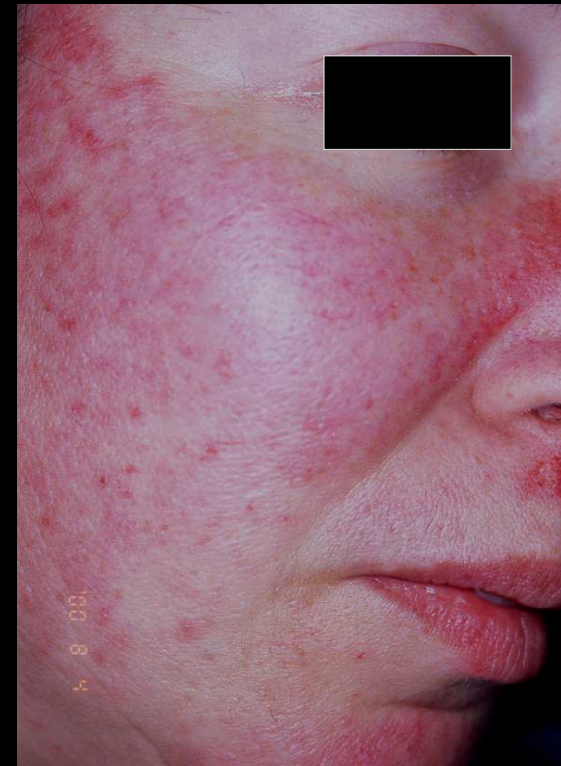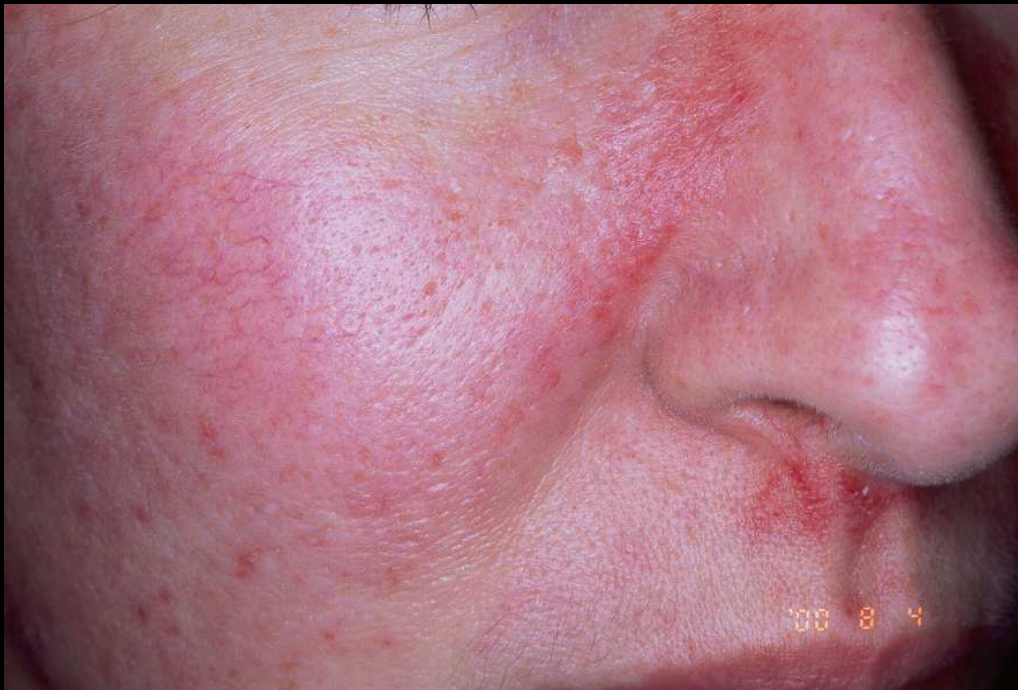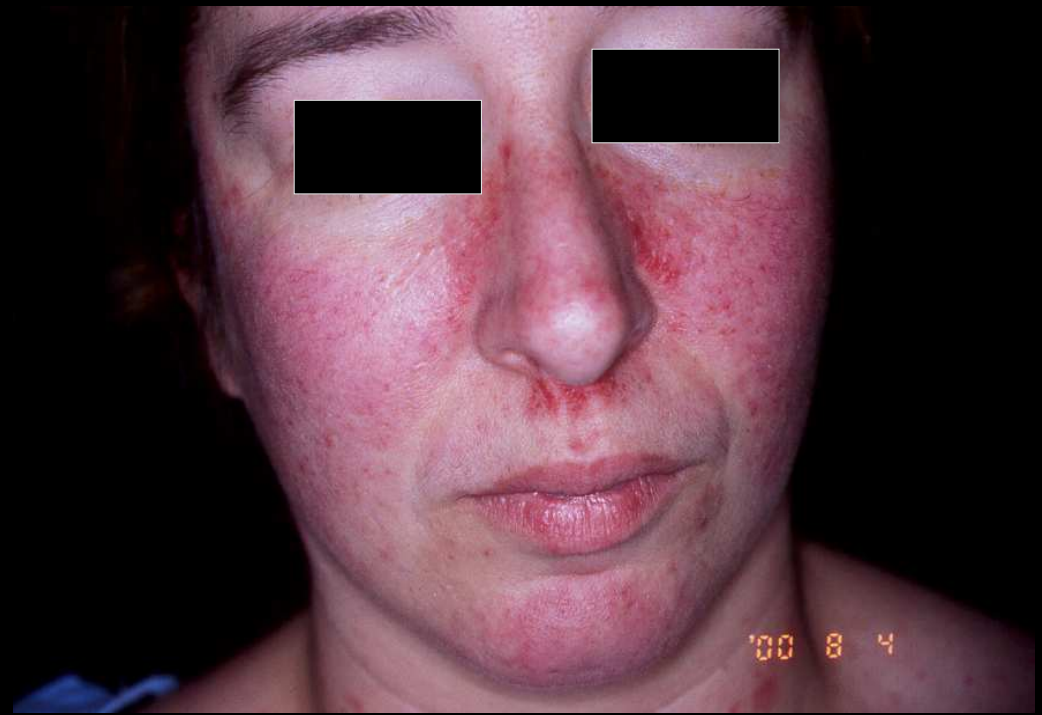2. Quin es el diagnòstic d'aquesta dermatosi
3. Enumerar 3 dermatosis que cursin amb taques hipocròmiques



Cas 3

Dona de 39 anys ingressada a MI per astènia, febre intermitent, artralgies i perdua de pes.

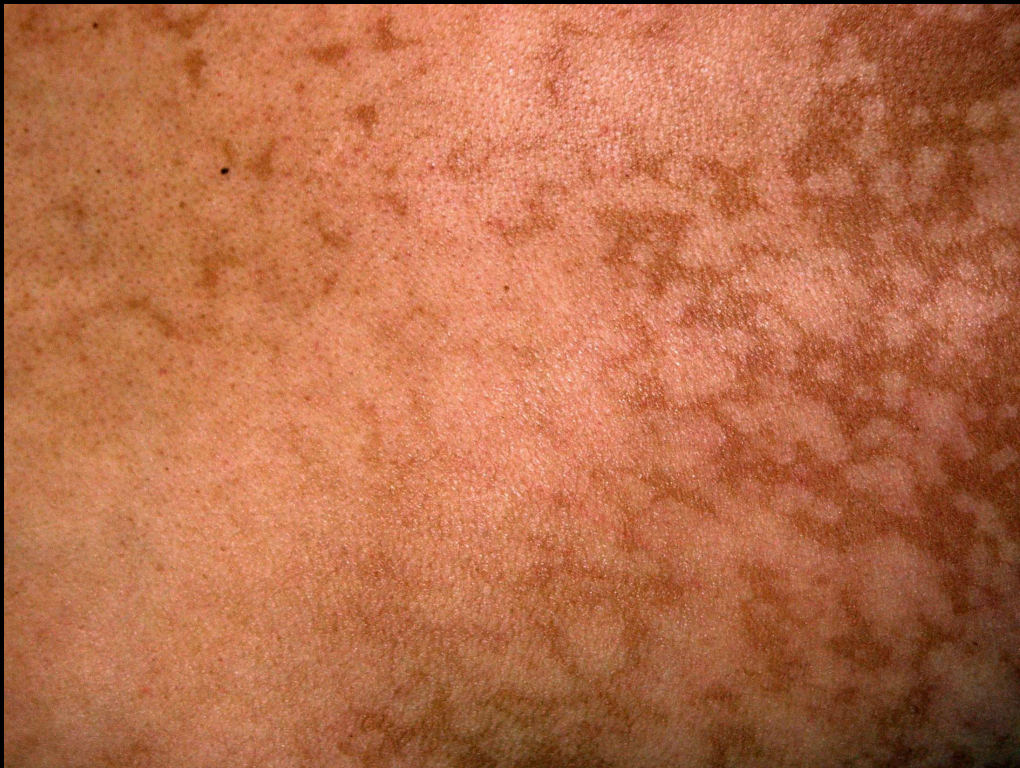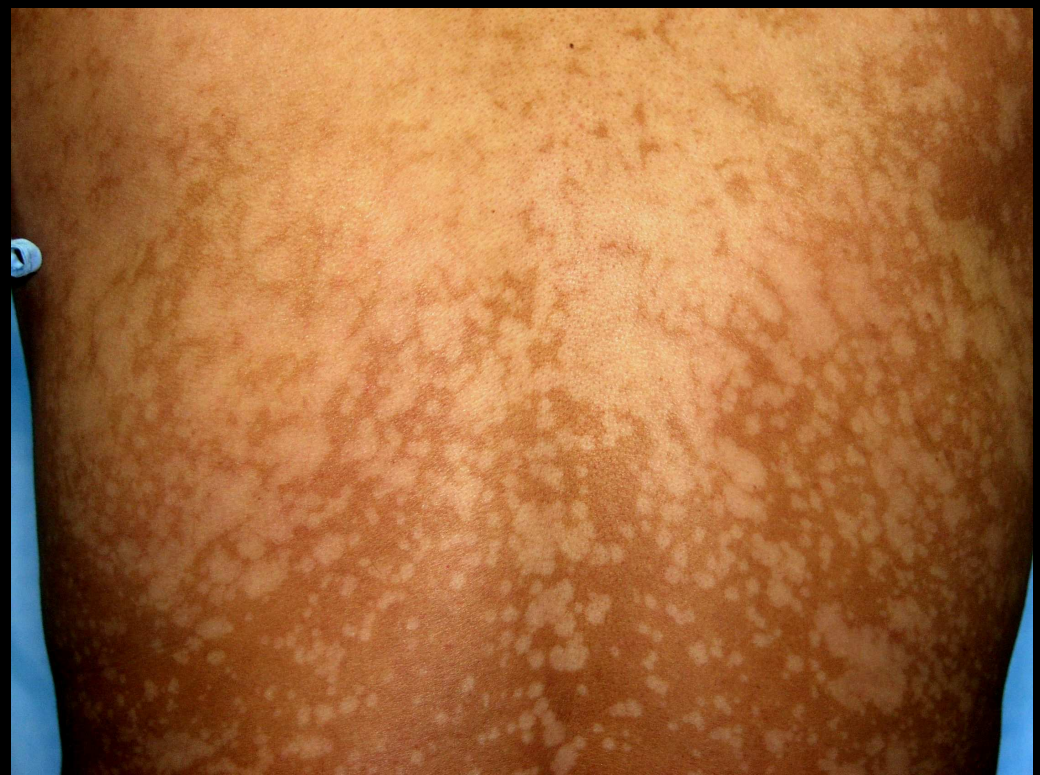4. Quin es el diagnòstic més probable?
5. Anomenar 2 complicacions greus de la malaltia
6. Enumerar les proves per detectarles



Cas 4

Dona de 29 anys que presenta des de fa 3 mesos una erupció a l'esquena, assintomàtica, que s'ha anat escampant

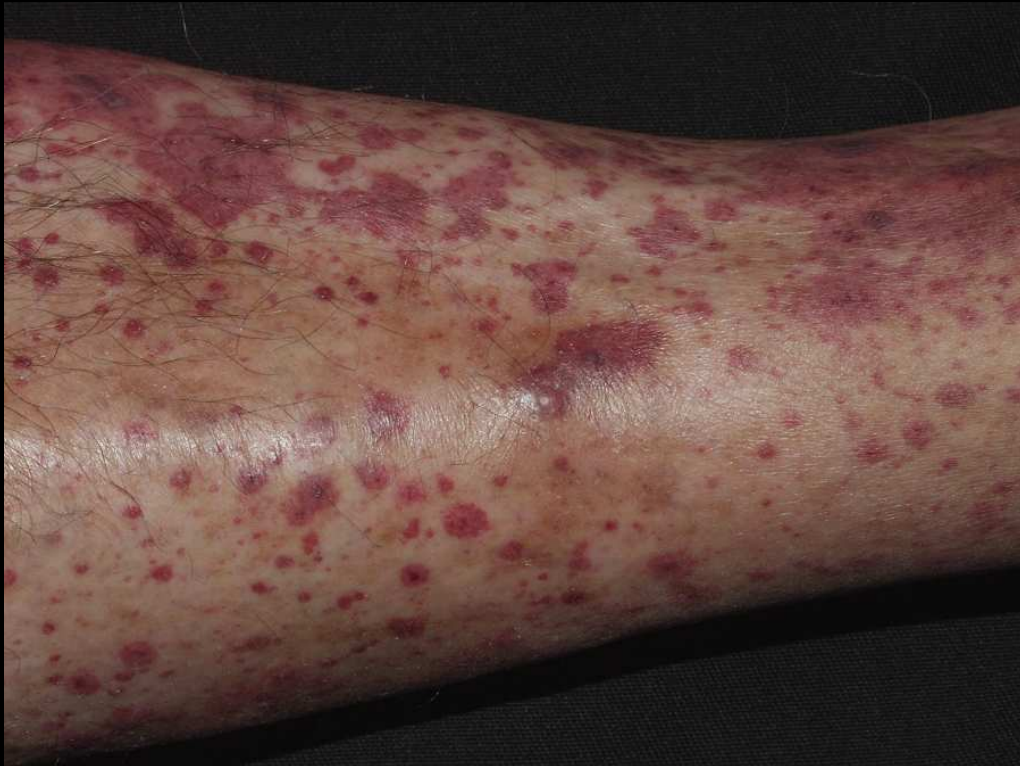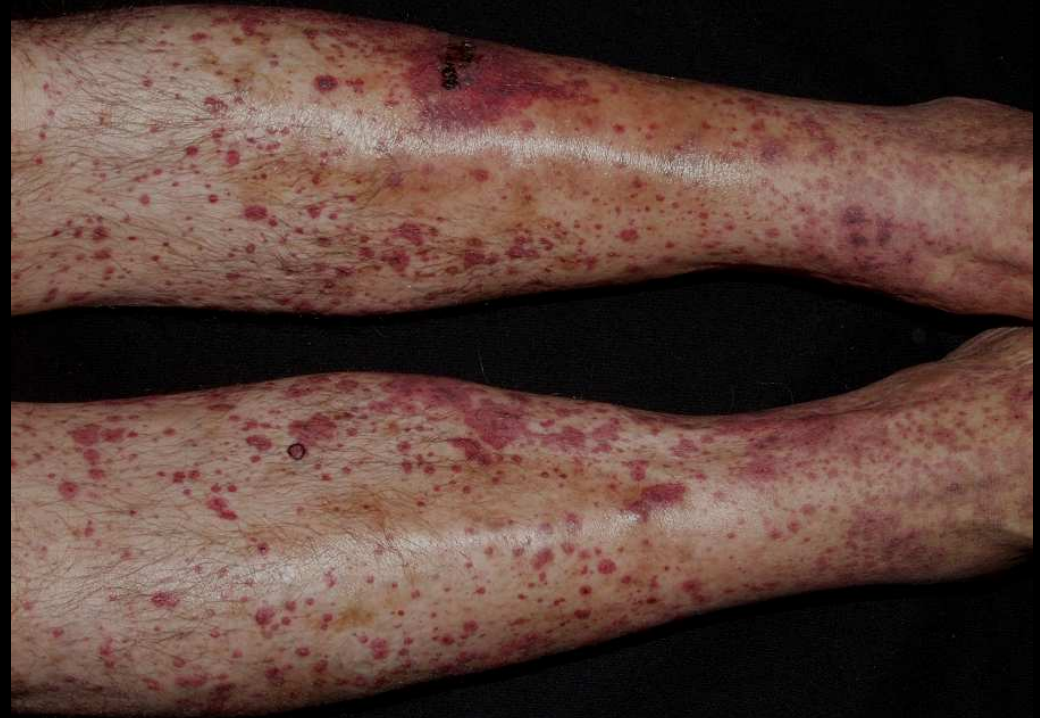7. ¿Quin es el diagnòstic més probable?
8. Enumerar 2 mesures terapèutiques



Cas 5

Dona de 42 anys que presenta erupció a les cames de 48 hores de durada

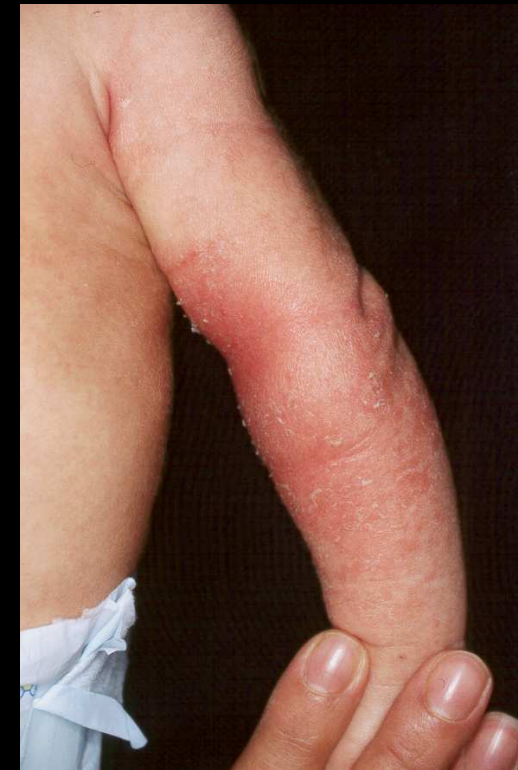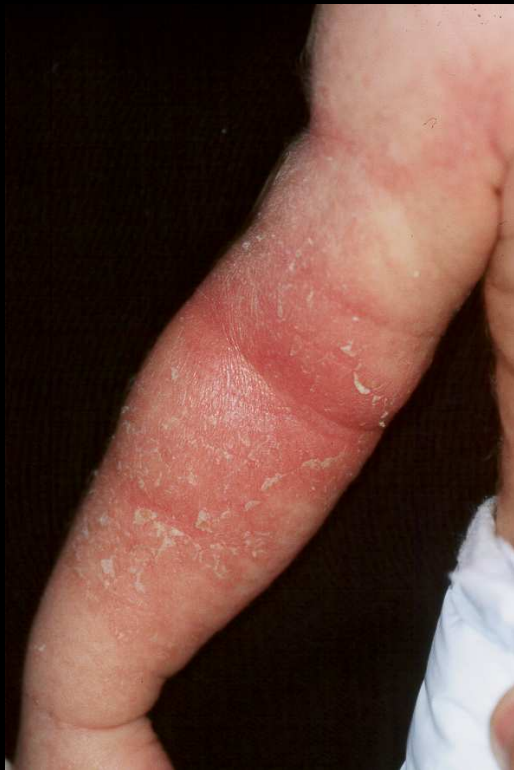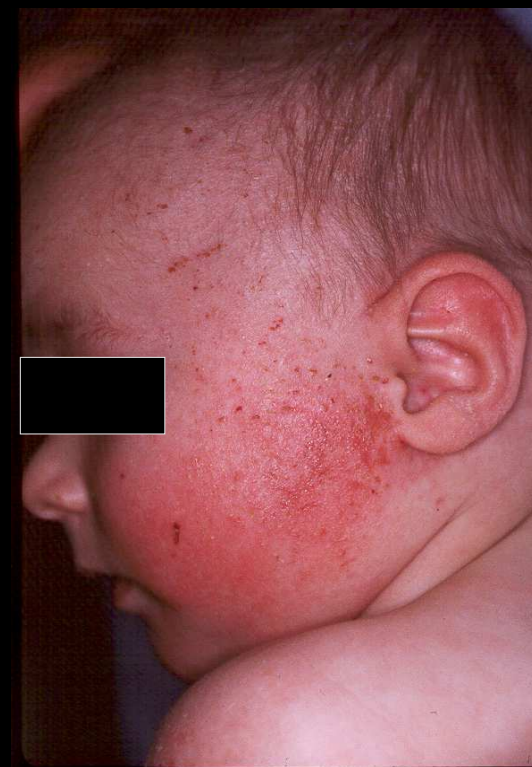9. Quin es el diagnòstic més probable?
10. Enumerar 3 factors etiològics
11. Enumerar 3 proves per avaluar si hi ha afectació sistèmica o no



Cas 6

Nen de 4 mesos que presenta des de fa 15 dies una erupció molt pruenta a la cara i els braços

12. ¿Quin és el diagnòstic més probable?
13. ¿Quin es el curs que segueix habitualment?
14. Redactar el tractament



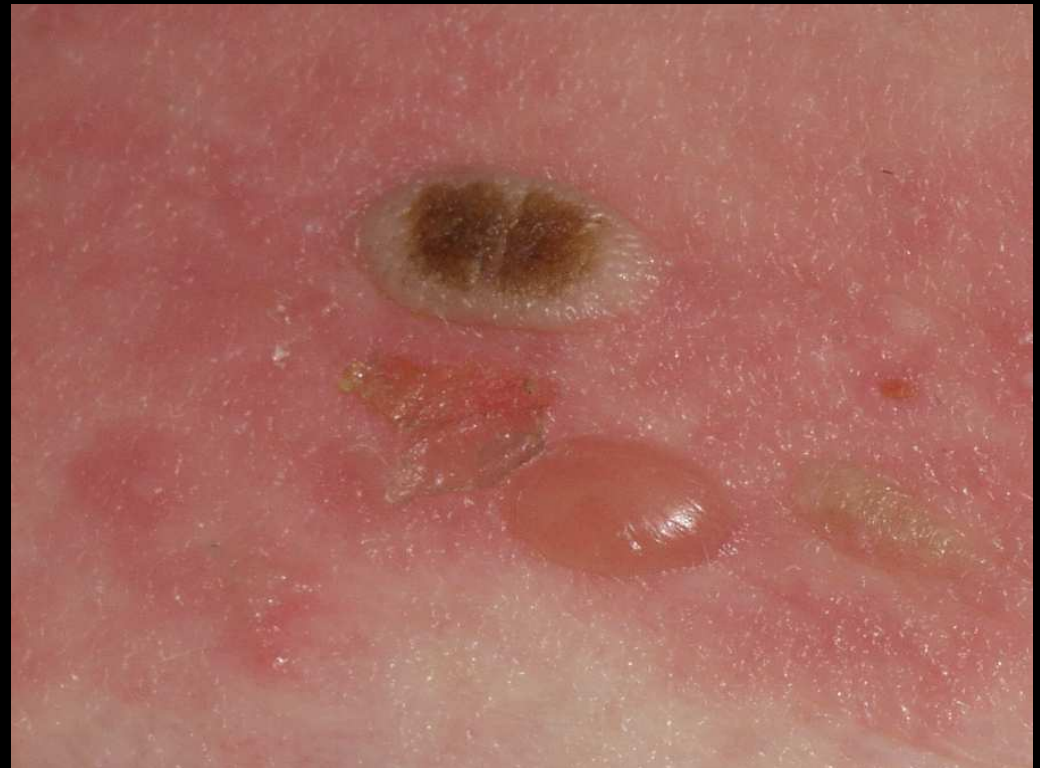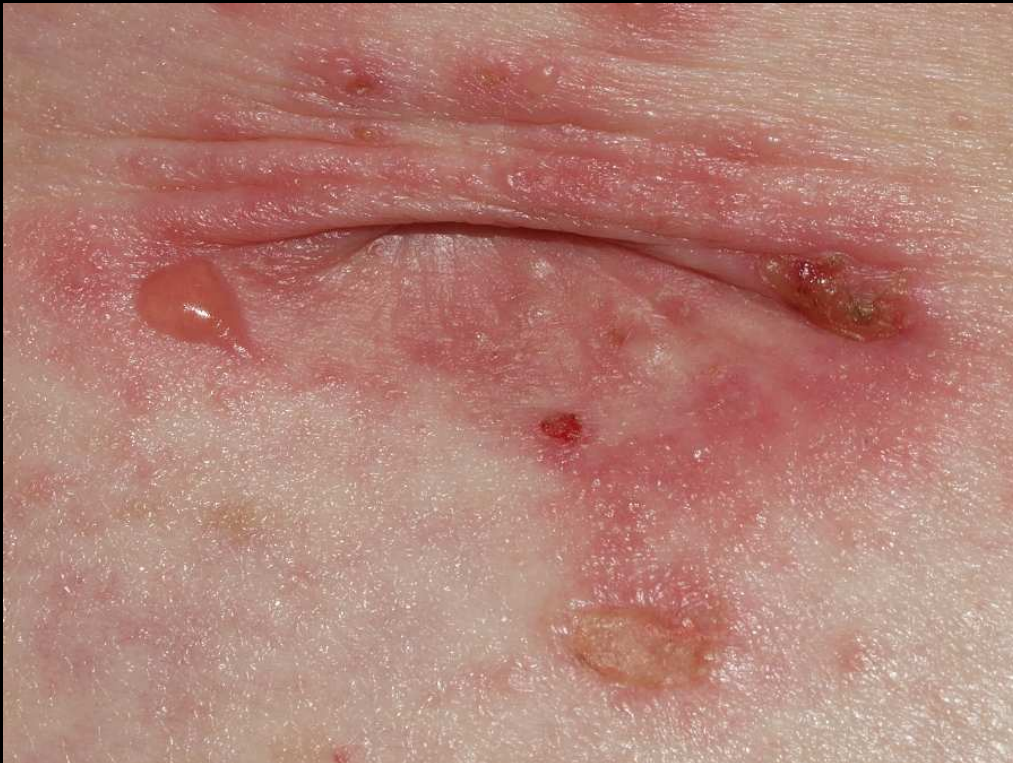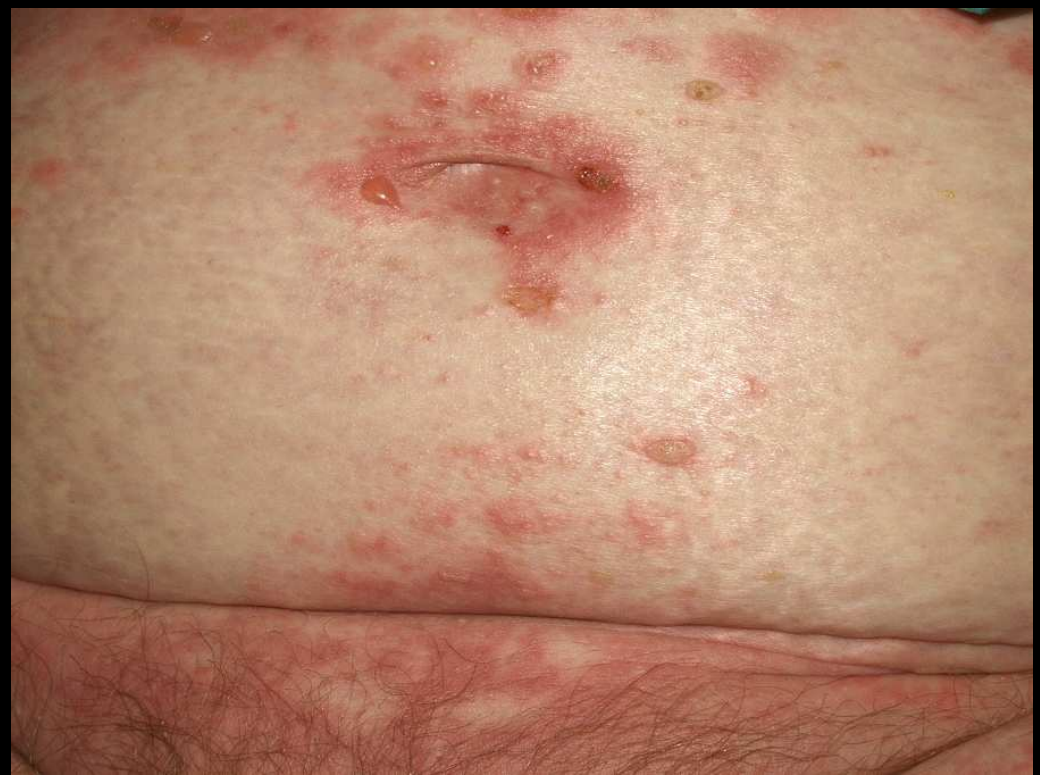Cas 7

Baró de 76 anys que presenta des de fa uns 15 dies una erupció generalitzada i pruriginosa com la que veieu a la fotografia. No té lesions orals.

15. Quin és el diagnòstic més probable?

16. Enumerar les proves de confirmació diagnòstica i el seu resultat.

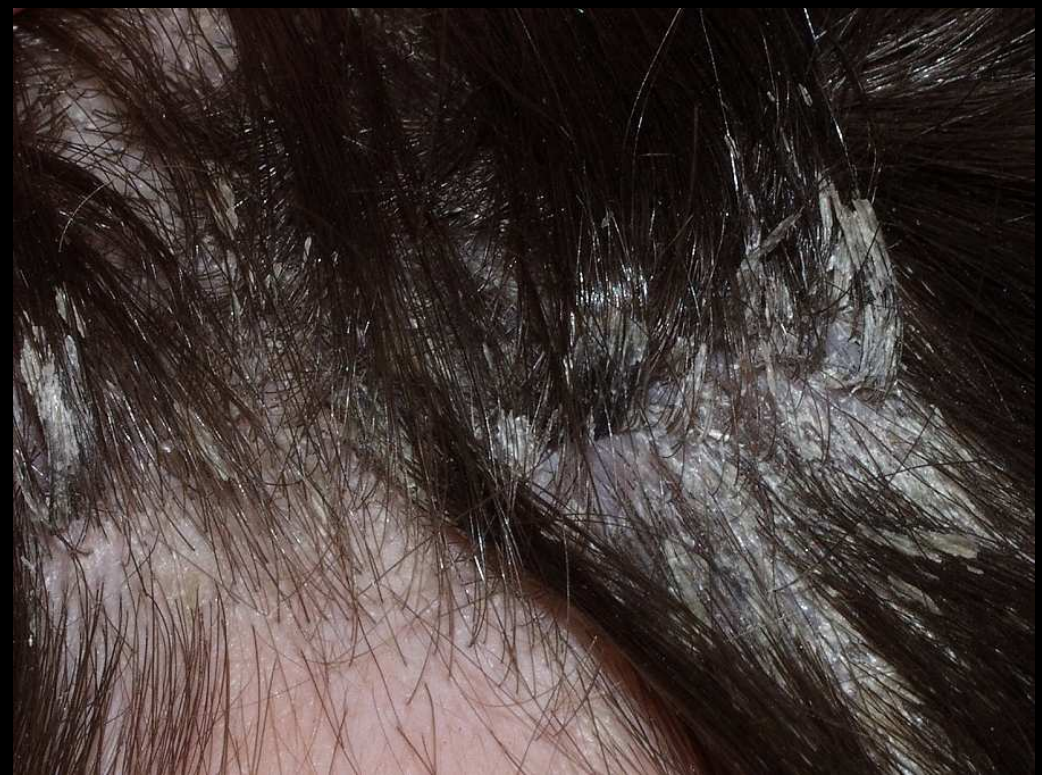17. Redactar el tractament



Cas 8

Noi de 23 anys que presenta des de fa 3 mesos una erupció al cuir cabellut. Fa 2 anys quadre similar.

18. Com s'anomena aquesta dermatosi?

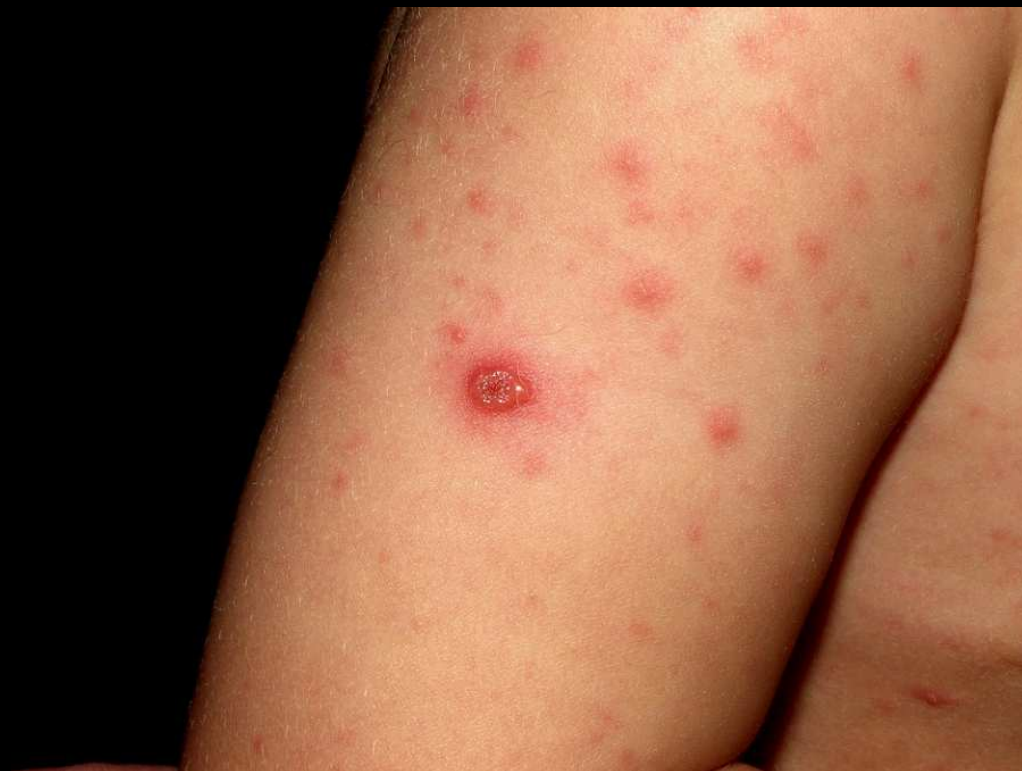
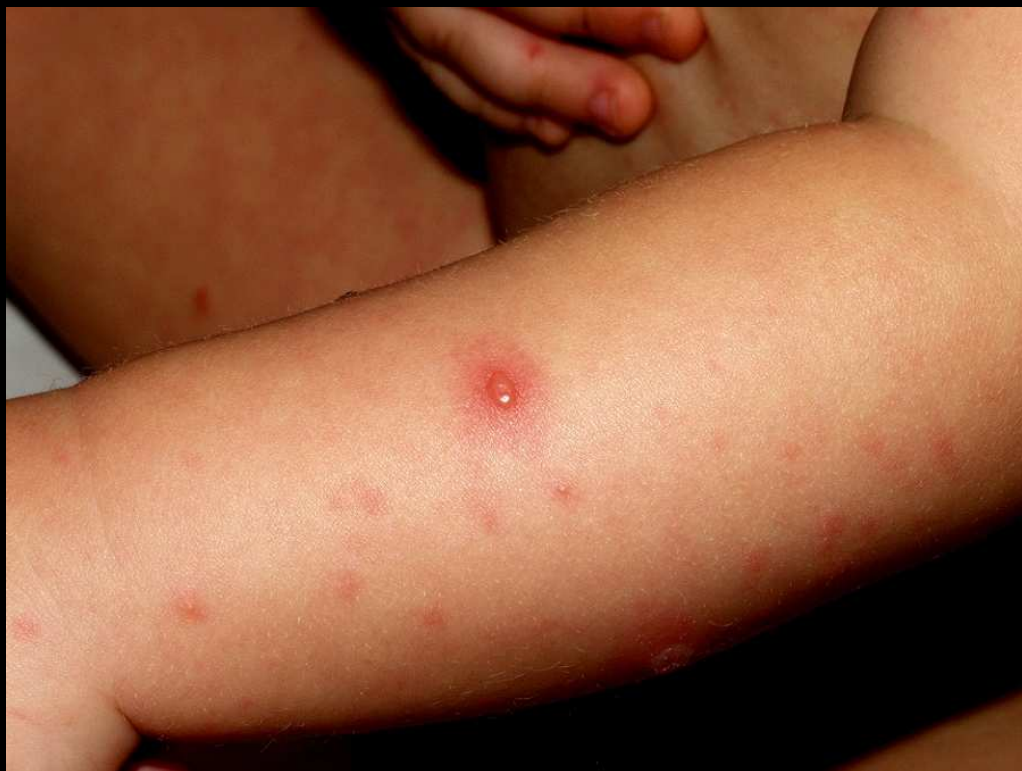
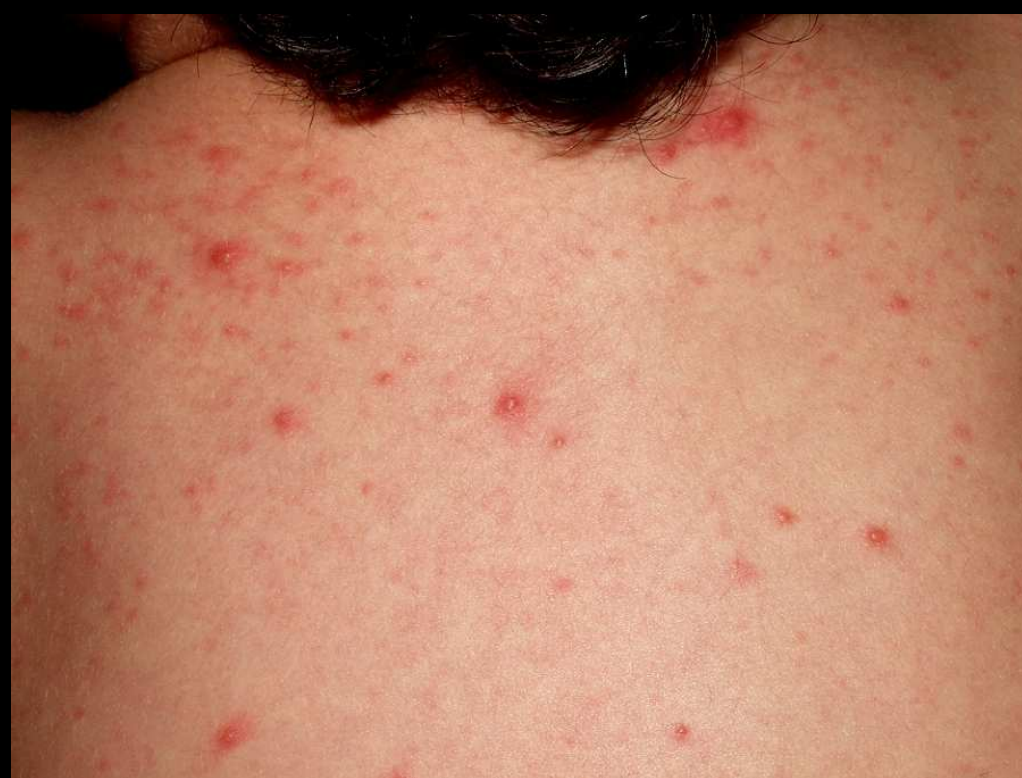Cas 9

Nena de 8 anys que presenta des de fa 4 dies una erupció generalitzada i pruriginosa, que s'ha anat escampant.

19. ¿Quin es el diagnòstic més probable?

20. Enumerar 3 preguntes de l'interrogatori que ajudin al diagnòstic.

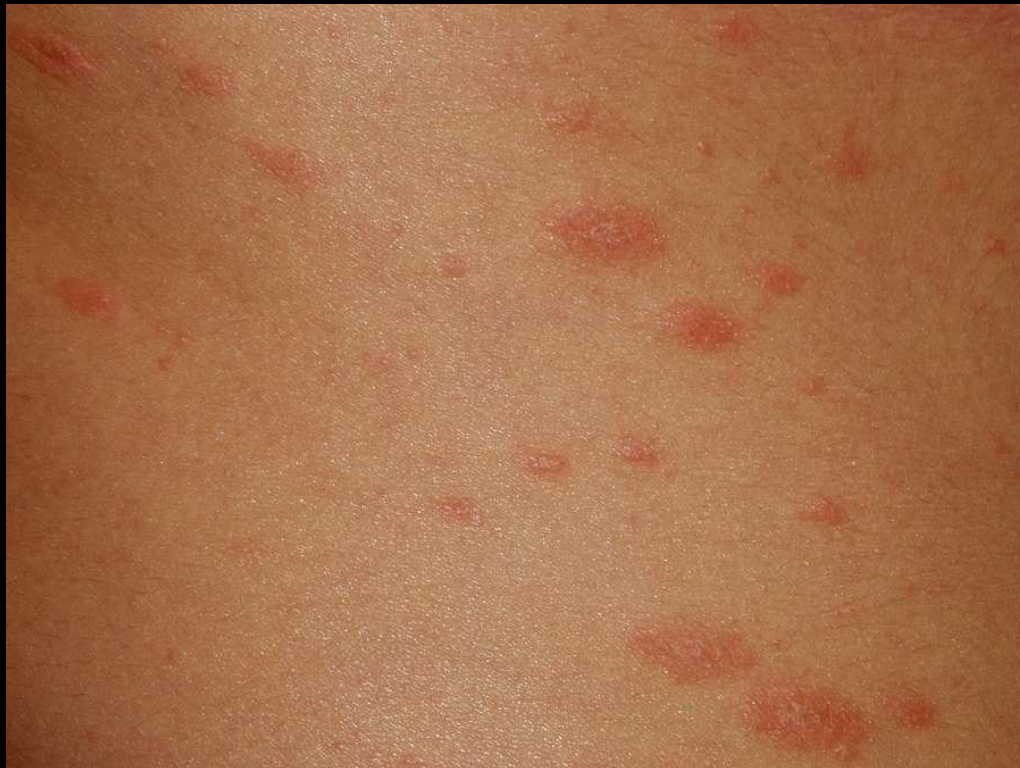
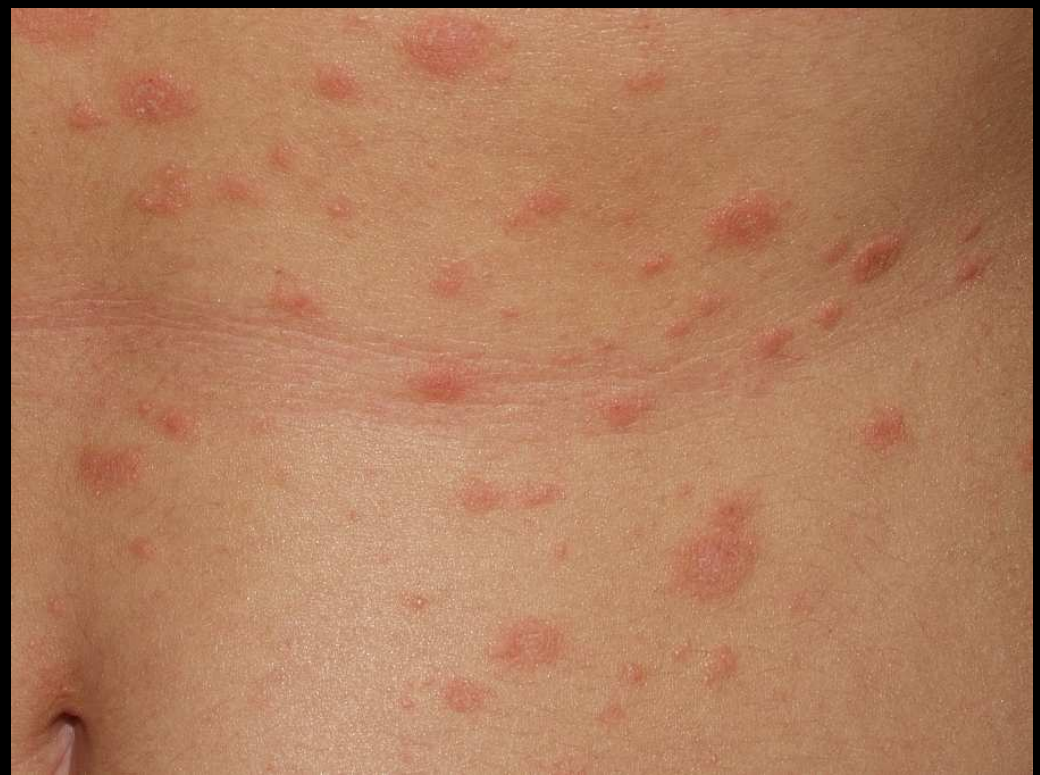
Cas 10

Noia de 19 anys que presenta des de fa 10 dies una erupció al tronc asimptomàtica.

21. ¿Quin és el diagnòstic més probable?

22. ¿Quin tractament indicarem?

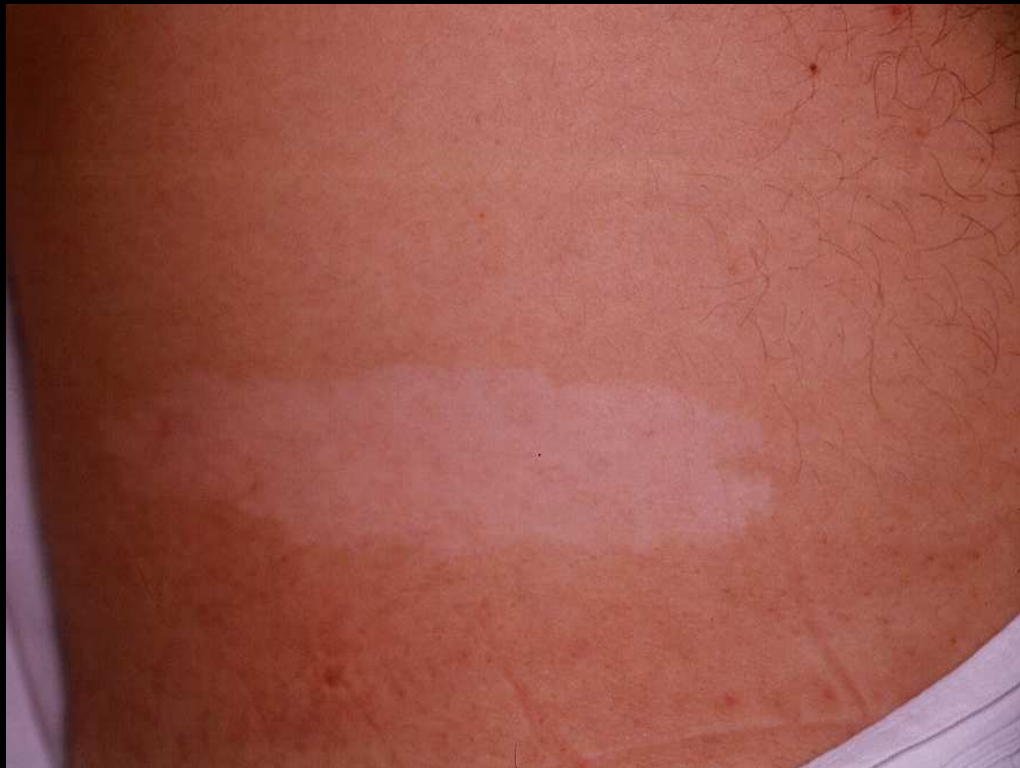
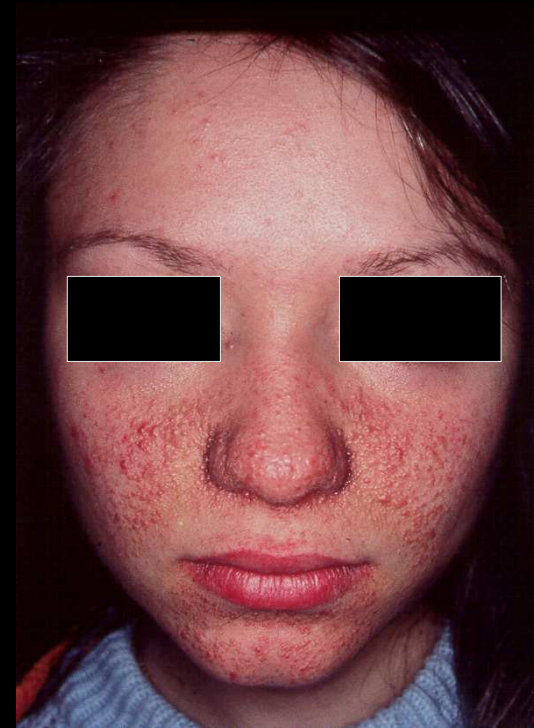
Cas 11

Noia de 12 anys que presenta des de fa 4 anys lesions facials que es mantenen estables. Té epilepsia que es controla amb barbitúrics. A la zona lumbar presenta una taca hipocròmica des de molt petita

23. ¿Quin es el diagnòstic més probable?

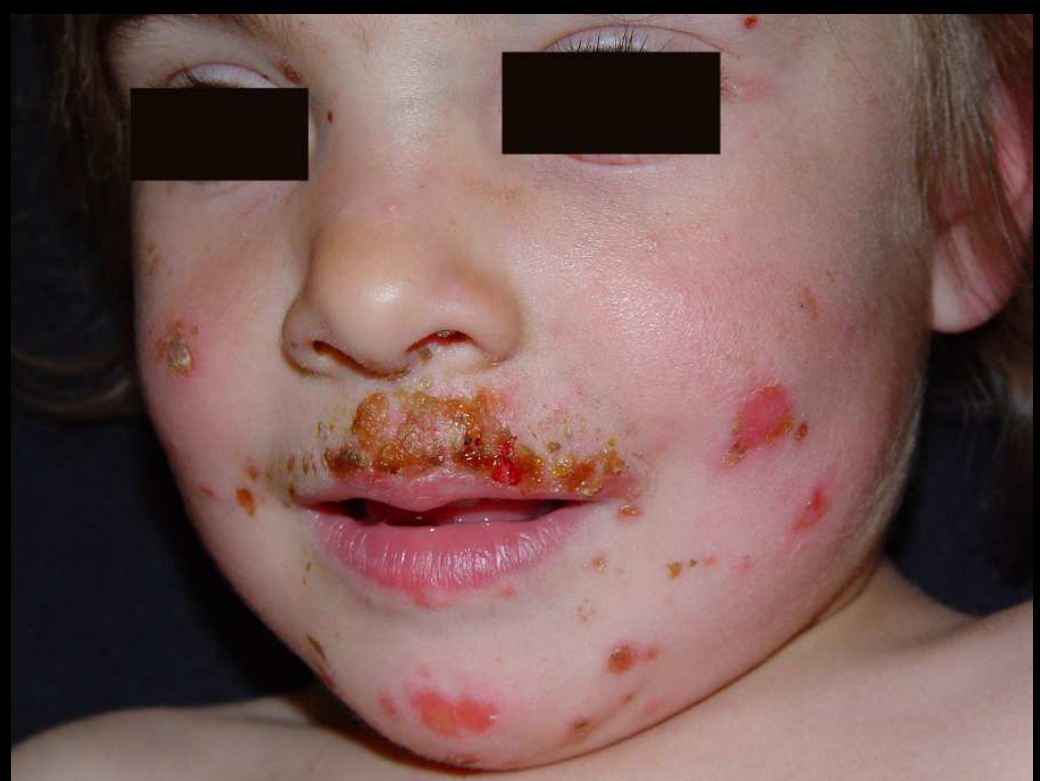24. ¿Quines proves farem per avaluar la malaltia?



Cas 12

Nen de 6 anys que presenta una erupció a la cara des de fa 5 dies.

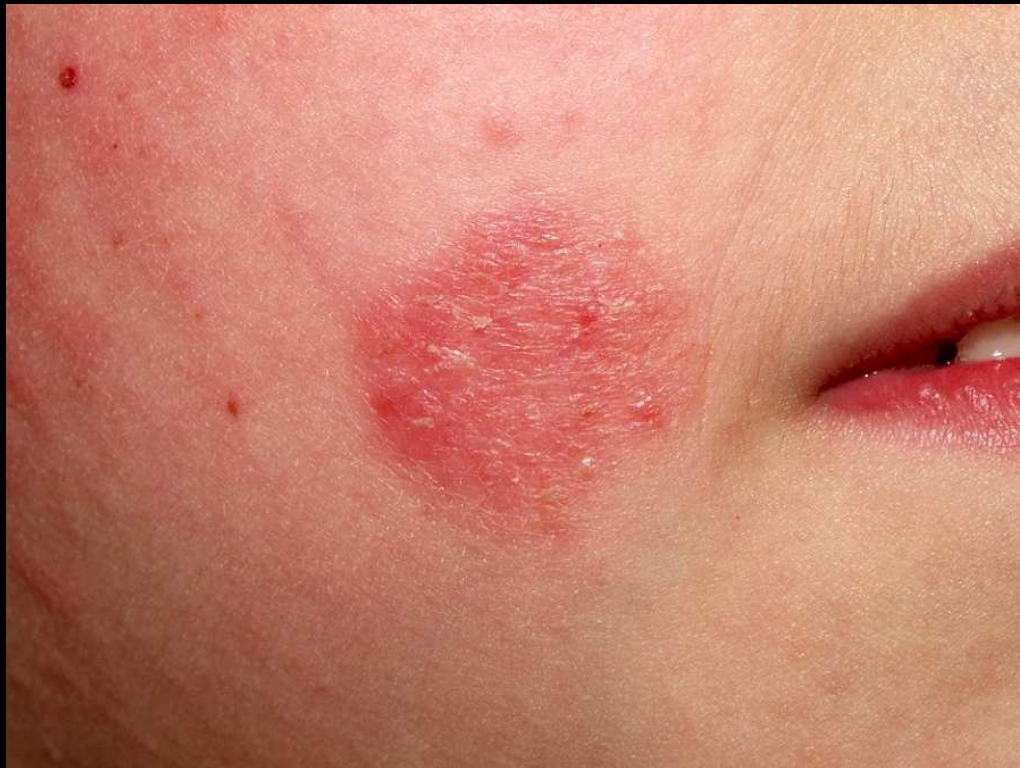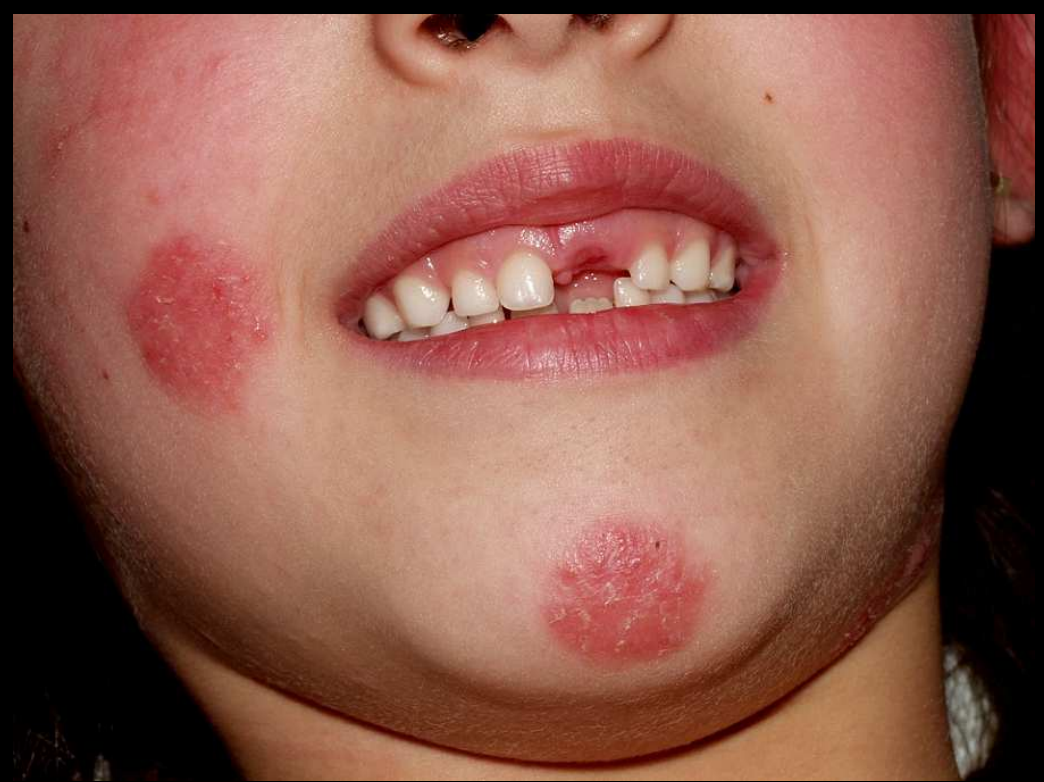25. Quin es el diagnòstic més probable?
26. Enumerar els 2 agents etiològics més freqüents d'aquesta dermatosi.
27. Enumerar les 2 complicacions més importants d'aquesta malaltia.
28. Redactar el tractament



Cas 13

Nena de 9 anys que presenta des de fa uns 20 dies una erupció discretament prunta a la galta esquerra i el barbó. Sembla que les lesions augmenten de grandària.

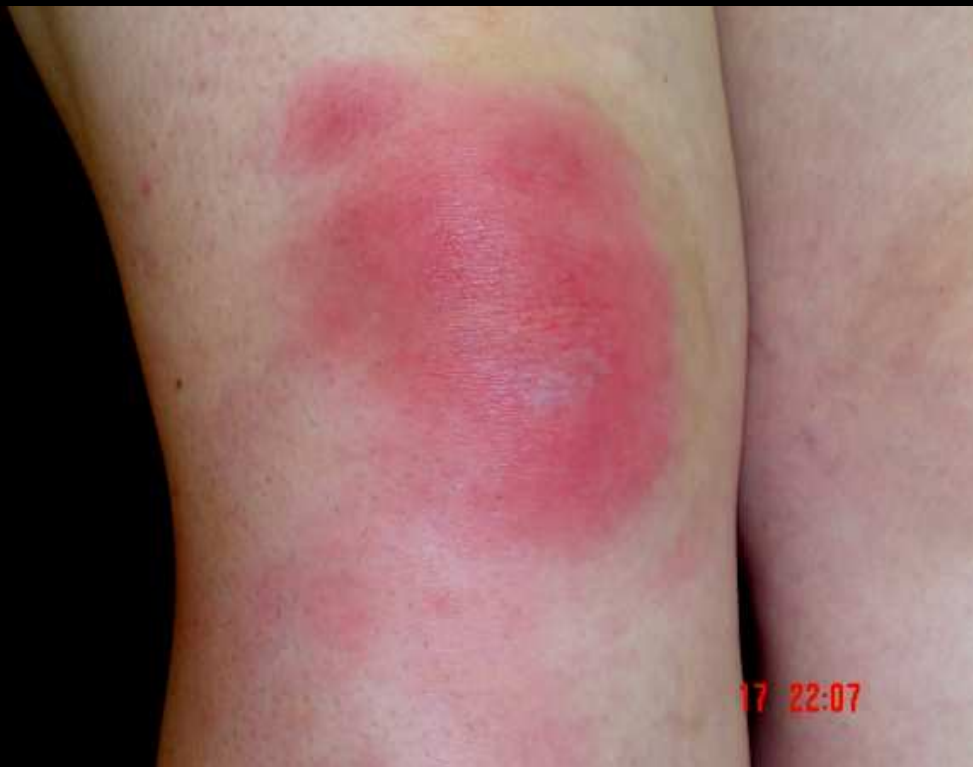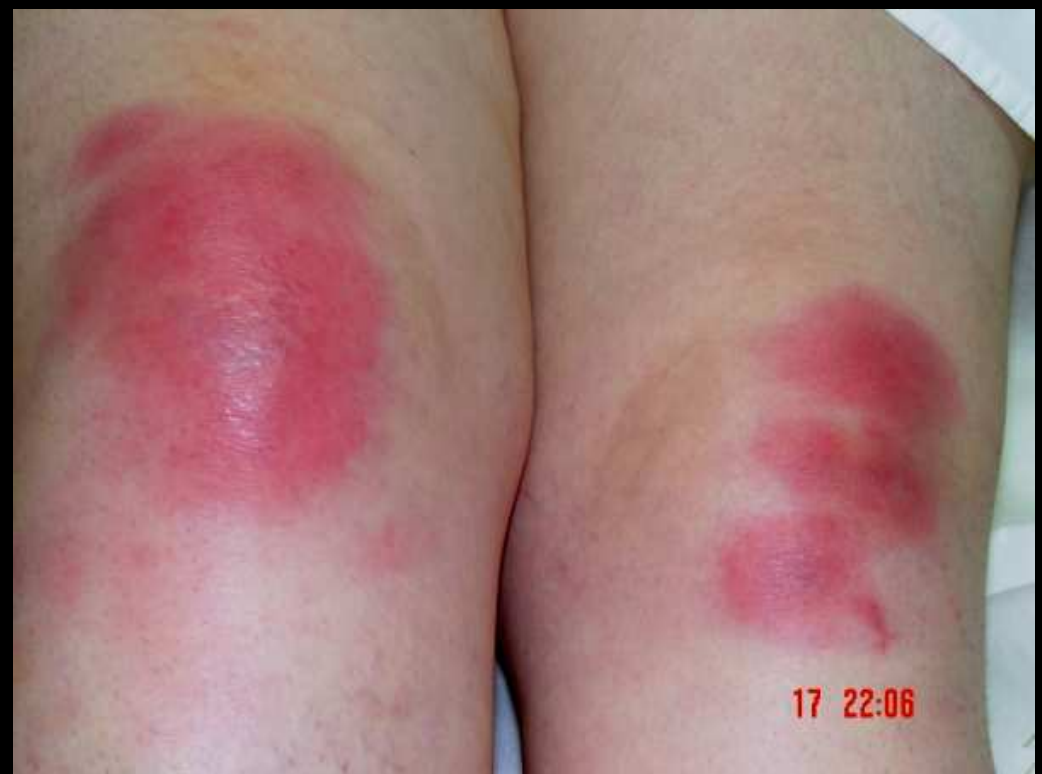29. ¿Quin es el diagnòstic més probable?
30. ¿Quines son les proves per confirmar el diagnòstic?
31. ¿Quin tractament recomanareu en aquest cas?



Cas 14

Dona de 36 anys que presenta des de fa 4 dies "bonys" dolorosos a les cames, amb artralgies i febreta.

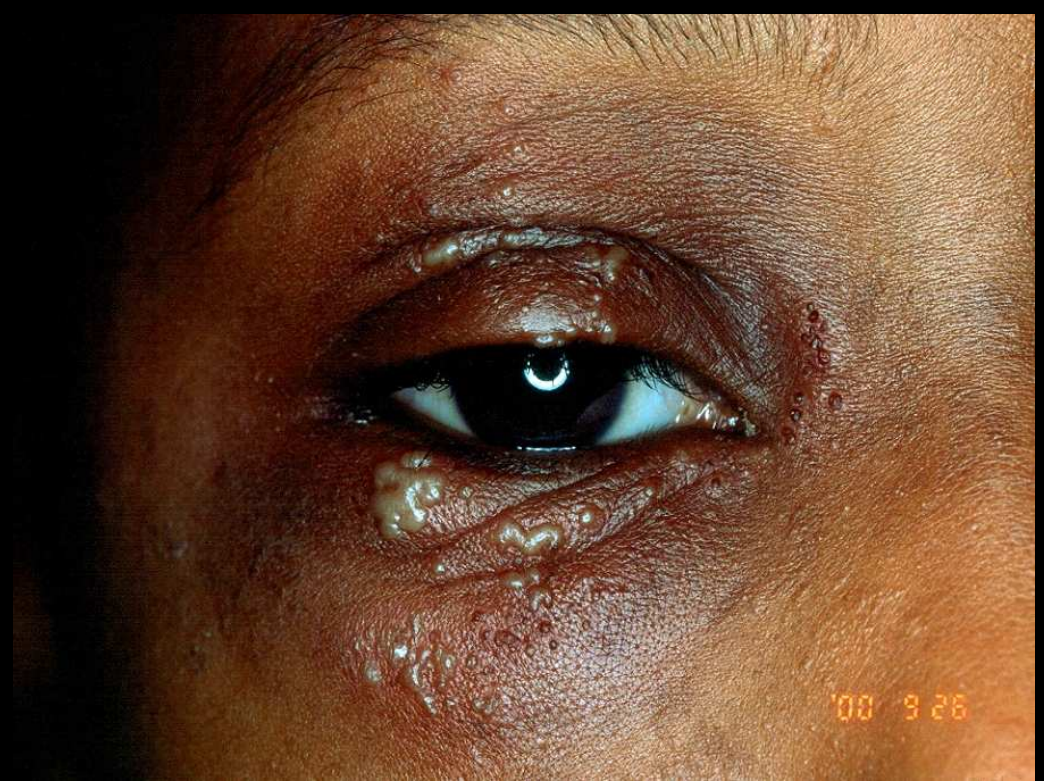
32. ¿Quin es el diagnòstic més probable?
33. Anomenar 4 agents etiològics
34. Enumerar les proves per descartar-los



Cas 15

Nena de 8 anys, sense antecedents d'interès, que presenta des de fa 3 dies una erupció dolorosa a la regió palpebral dreta. Ha tingut 2 brots previs que van remetre en uns 10-12 dies.

35. ¿Quin es el diagnòstic més probable?

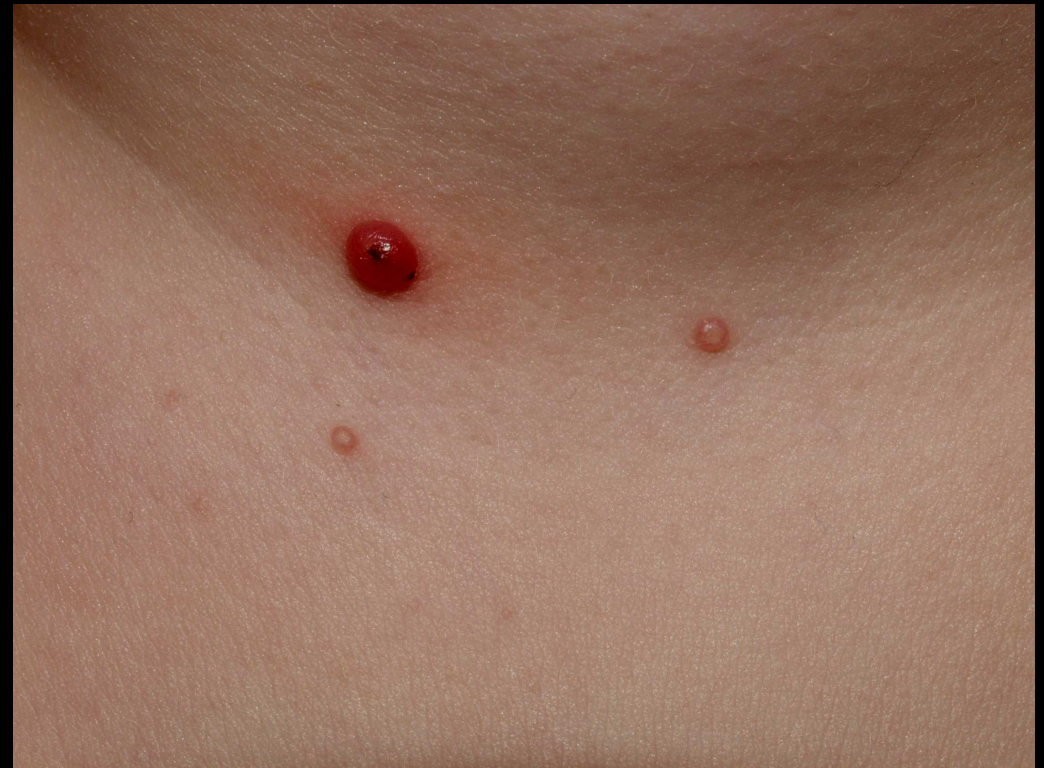

Cas 16

Nen de 12 anys que presenta des de fa 1 mes una erupció assintomàtica al tronc.

36. ¿Quin es el diagnòstic mes probable?

37. ¿Quin tractament indicareu?

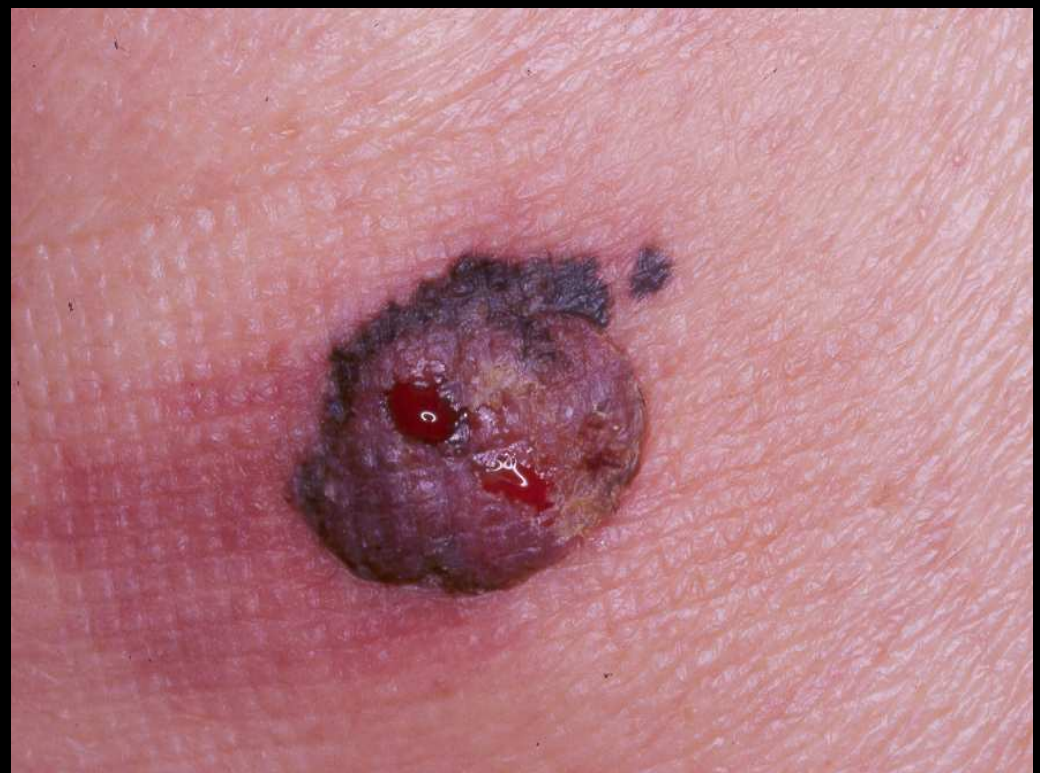

Cas 17

Dona de 44 anys que presenta des de fa 8 mesos una lesió a l'esquena que ha anat augmentant de grandària i darrerament li sagna.

38. ¿Quin es el diagnòstic més probable?

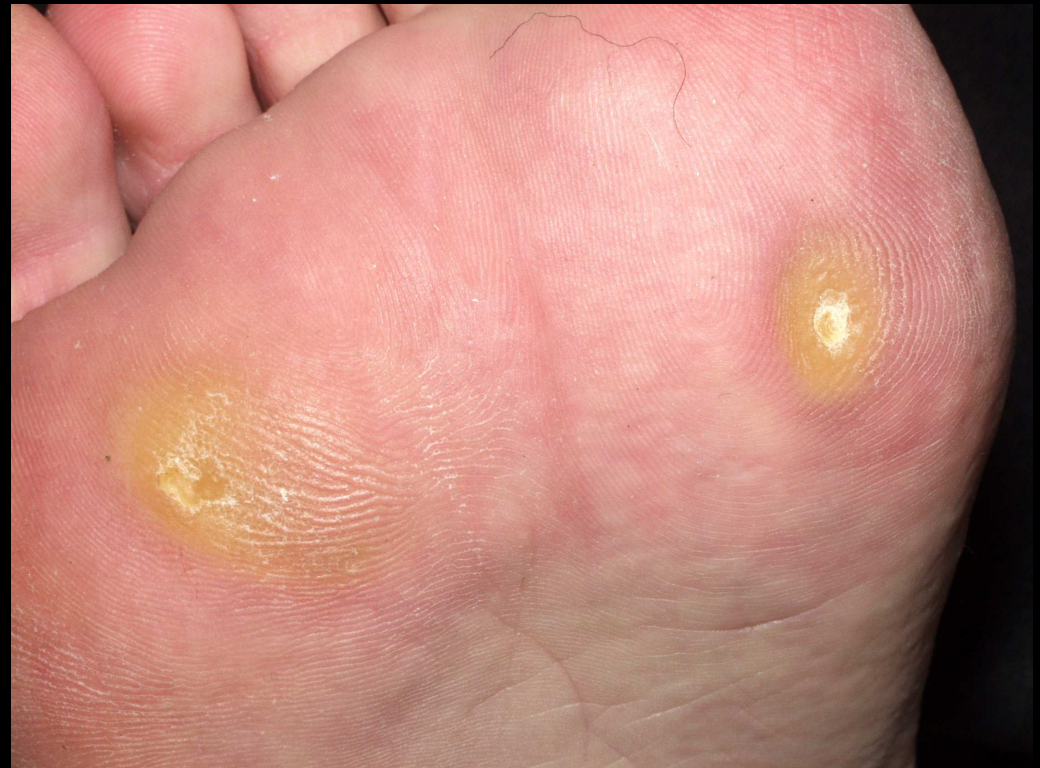39. Pronòstic



Cas 18

Pacient de 54 anys que presenta lesions doloroses a la planta del peu esq des de fa 1 any.

40. Enumerar les característiques clíniques que recolzen el diagnòstic.

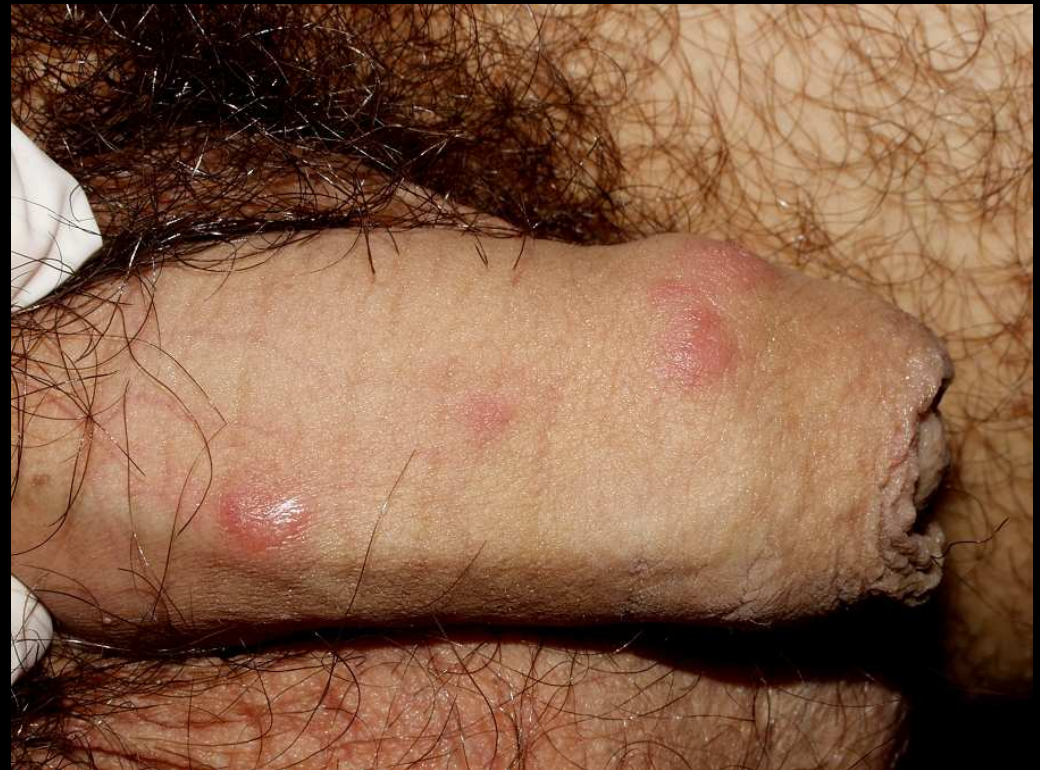
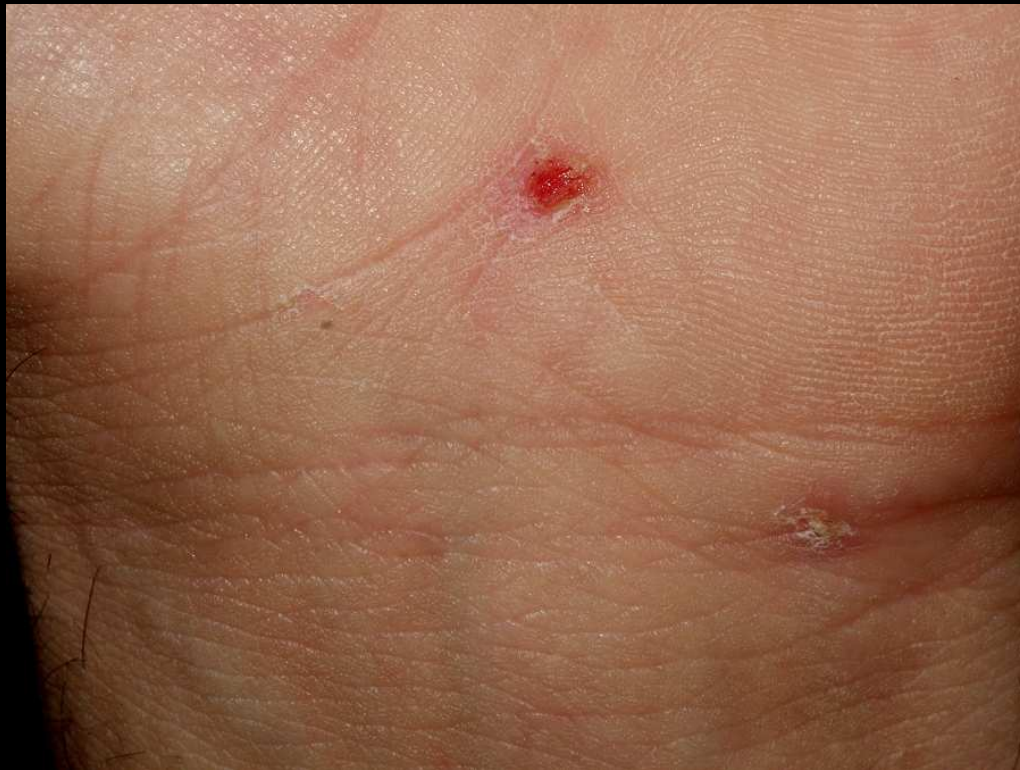
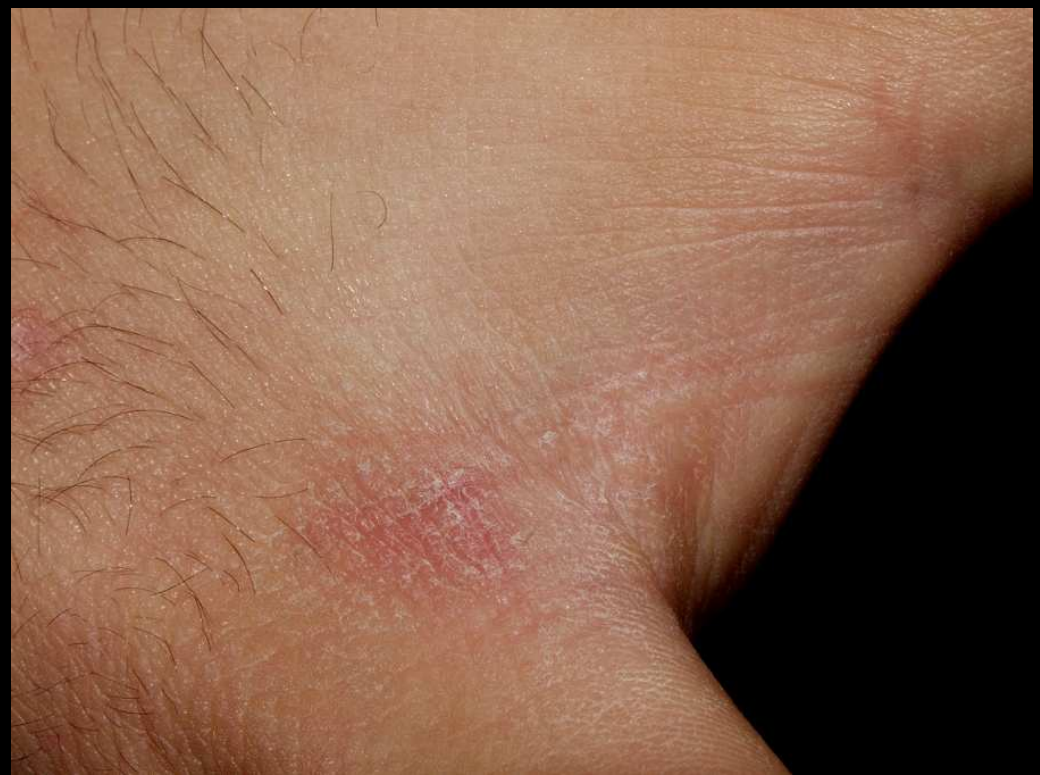Cas 19

Pacient de 33 anys que presenta prujia generalitzada des de fa 1 mes, més accentuada per la nit.

41. ¿Quin es el diagnòstic més probable?

42. ¿Quin tractament indicarem en aquest cas?

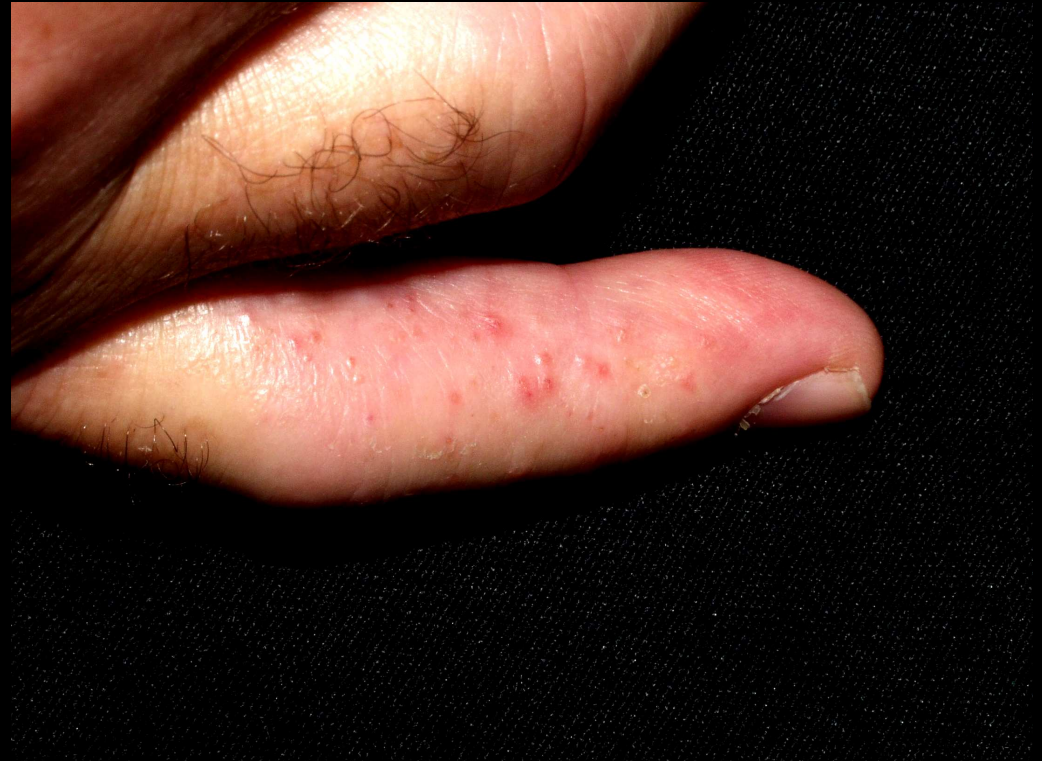
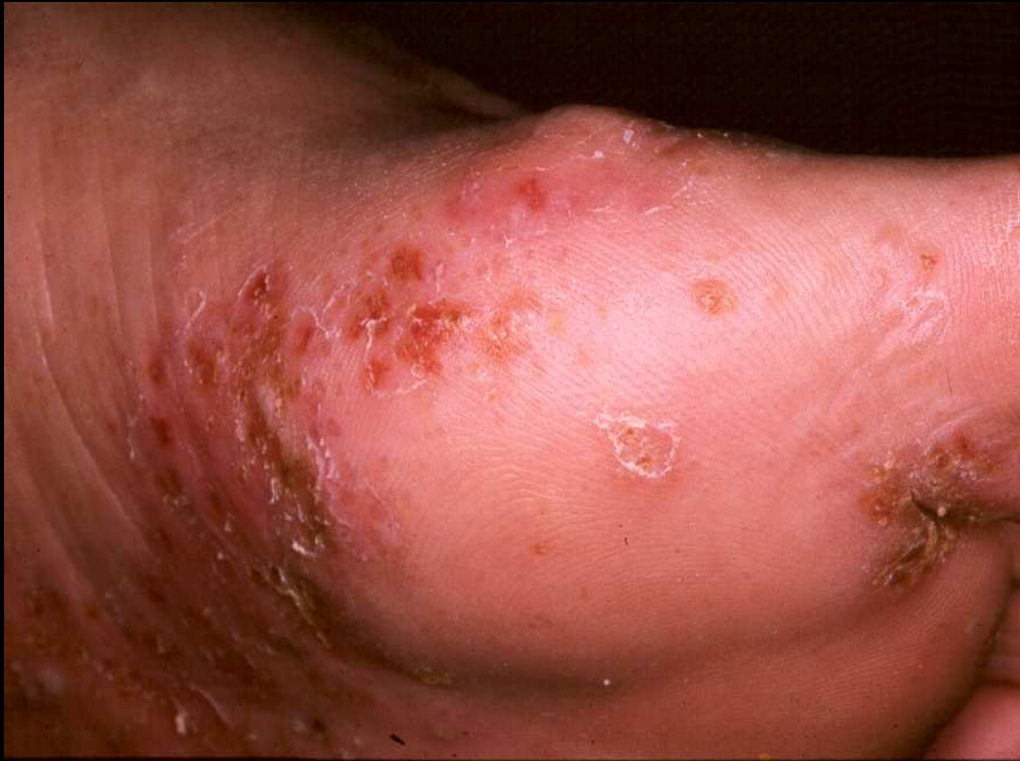
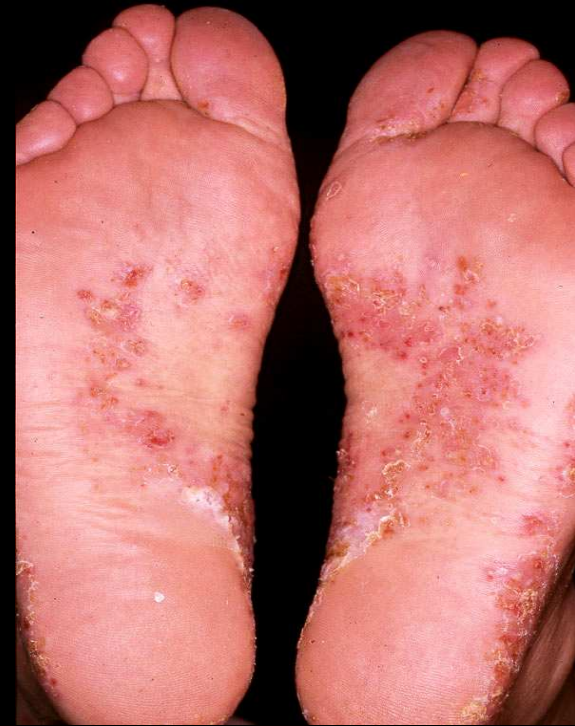Cas 20

Pacient de 29 anys que presenta des de fa 3
lesions a les plantes dels peus i als costats
dels dits de les mans, molt pruentes, de curs
intermitent.

43. ¿Quin és el diagnòstic més probable?

44. ¿Quin tractament recomanarem a aquest
pacient?



Cas 21

Baró de 26 anys que presenta des de fa 48 hores disúria i supuració uretral, als 3 dies d'una relació sexual esporàdica.

45. Diagnòstic més probable

46. Tractament

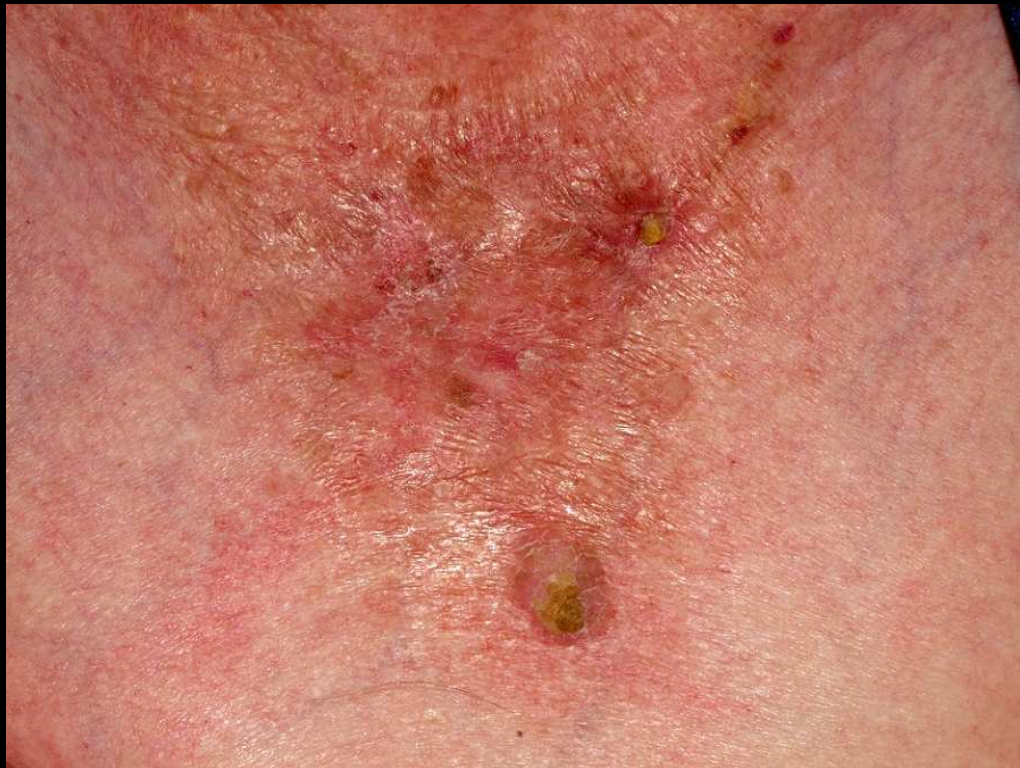
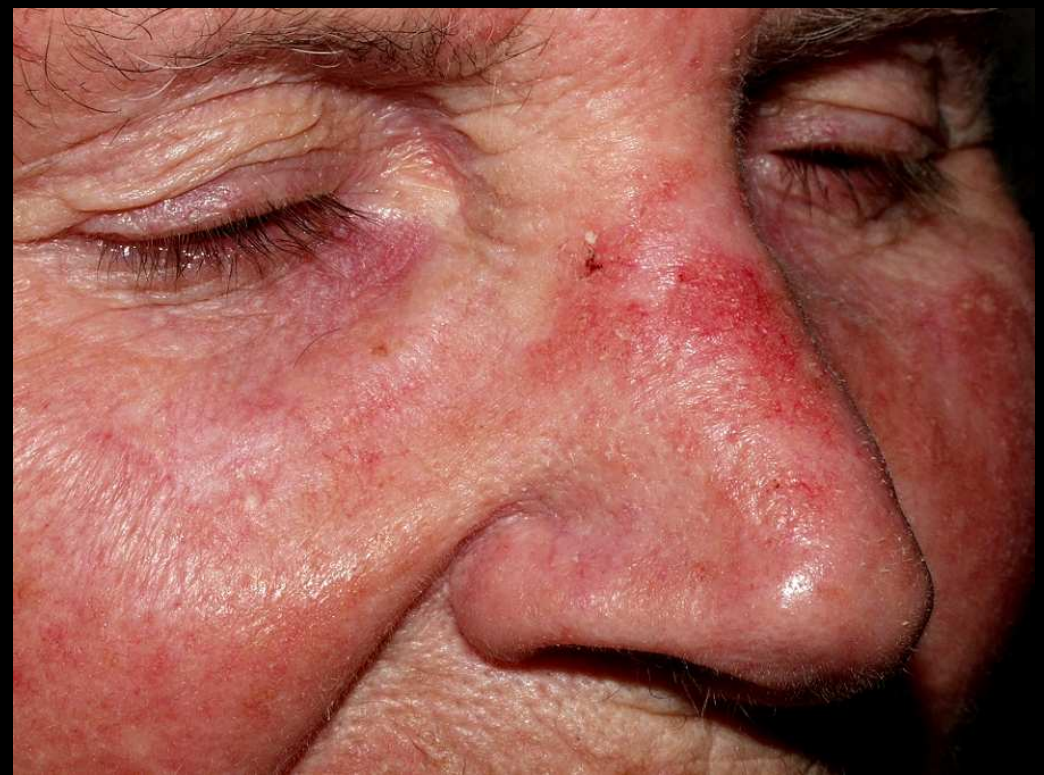
Cas 22

Pacient de 76 anys que consulta per presentar, des de fa uns 2 anys, lesions de tacte raspós al front i l'escot. Aquesta darrera lesió sembla que ha sobreexigit en els darrers 3 mesos.

47. Diagnòstic més probable de la lesió de dors nasal i de sospita de la de l'escot.

48. Enumerar la prevenció i el tractament

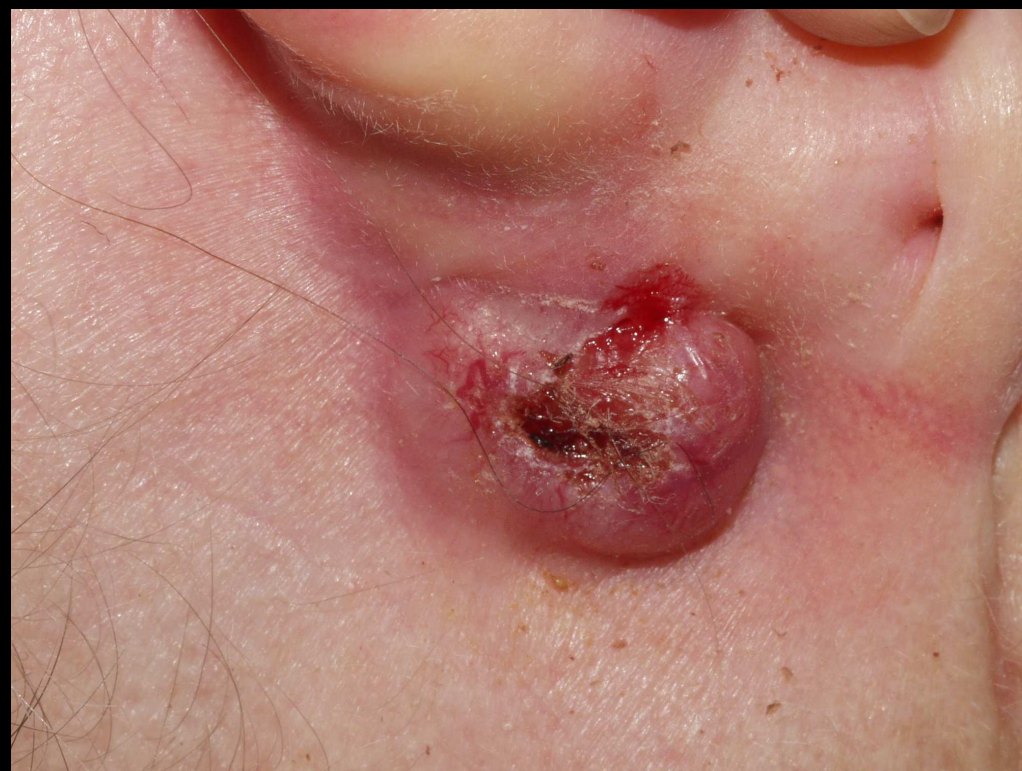

Cas 23

Dona de 69 anys que presenta des de fa 3 anys una lesió darrere de l'orella dreta.

49. Diagnòstic més probable

50. Enumerar 3 possibilitats terapèutiques



1. Psoriasis invertida
2. Vitiligo
3. LES
4. Pitiriasis versicolor
5. Vasculitis leucocitoclàstica
6. Dermatitis atòpica
7. Pemfigoïde
8. Falsa tinya
9. Varicel·la
10. Pitiriasi rosada
11. Epiloia
12. Impetigen
13. Tinya facial
14. Eritema nodós
15. HSV ocular
16. Moluscos
17. Melanoma nodular
18. Durícies/claus
19. Sarna
20. Dishidrosi
21. Uretritis gonocòccia
22. Queratosi actínica-carcinoma espinocel·lular
23. Carcinoma basocel·lular