

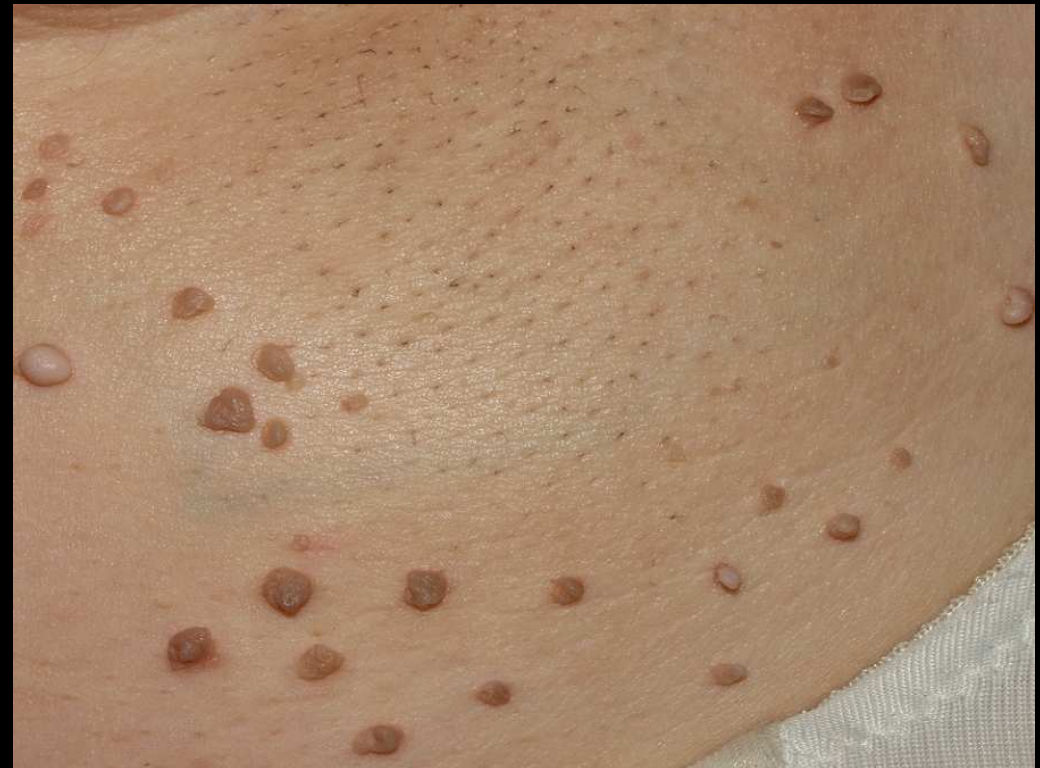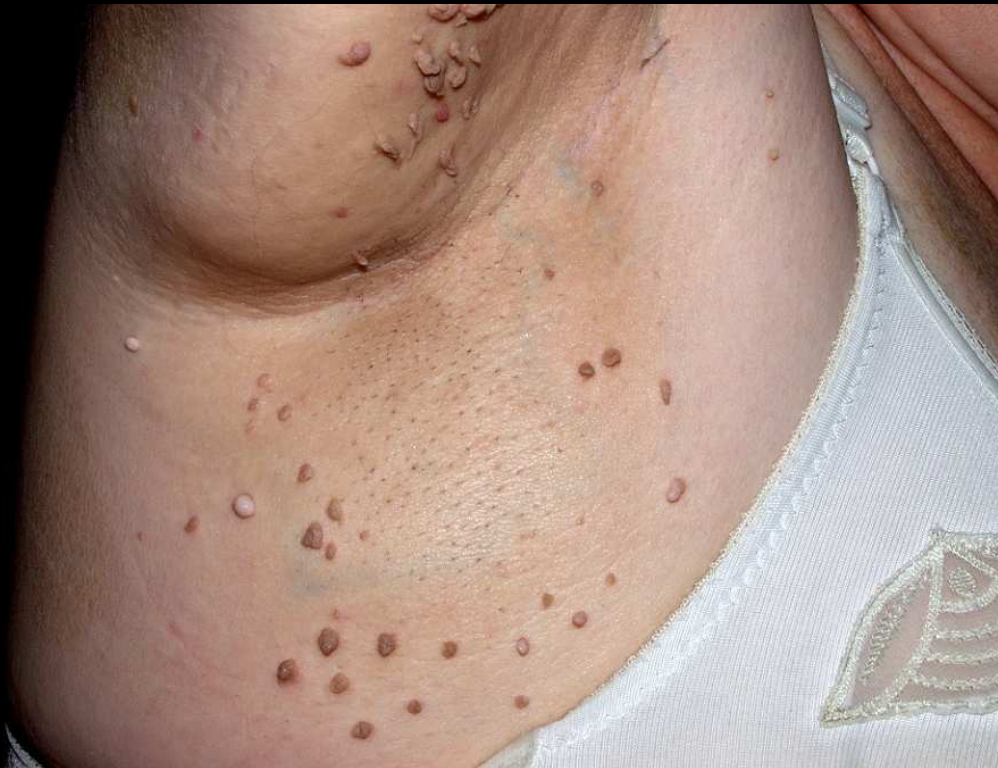# Examen pràctic de dermatologia

## Cas 1

Dona de 57 anys que des de fa uns 5 anys presenta lesions berrugoses a les aixelles d'aparició progressiva.

Casos clínics  
Setembre 2002

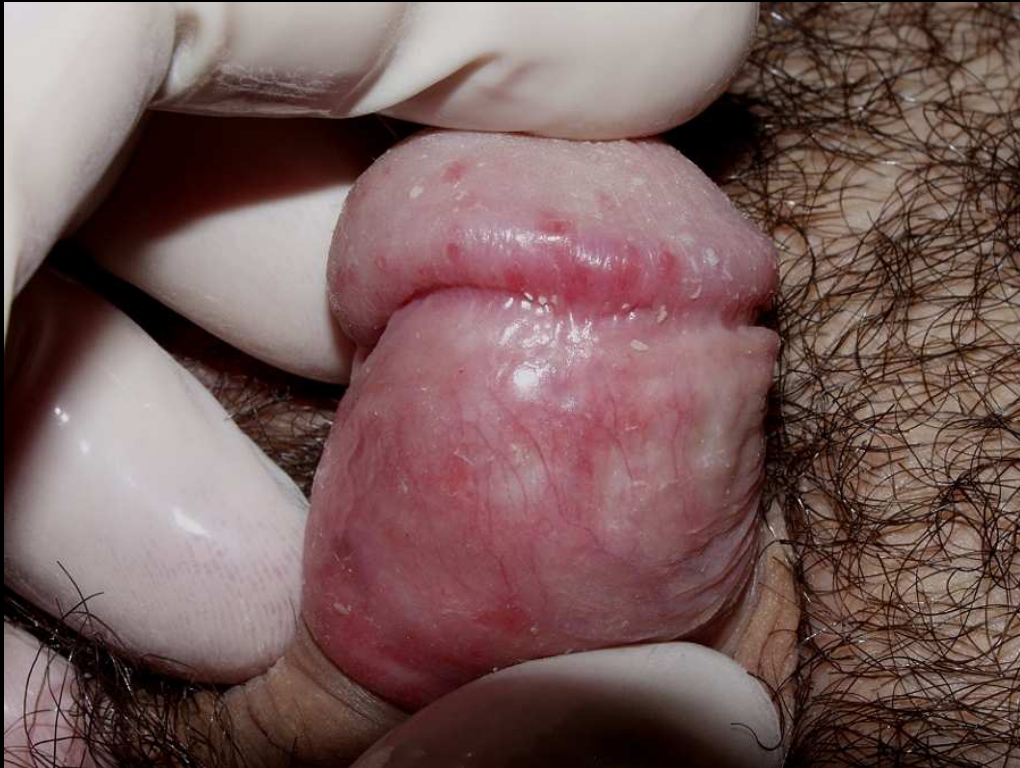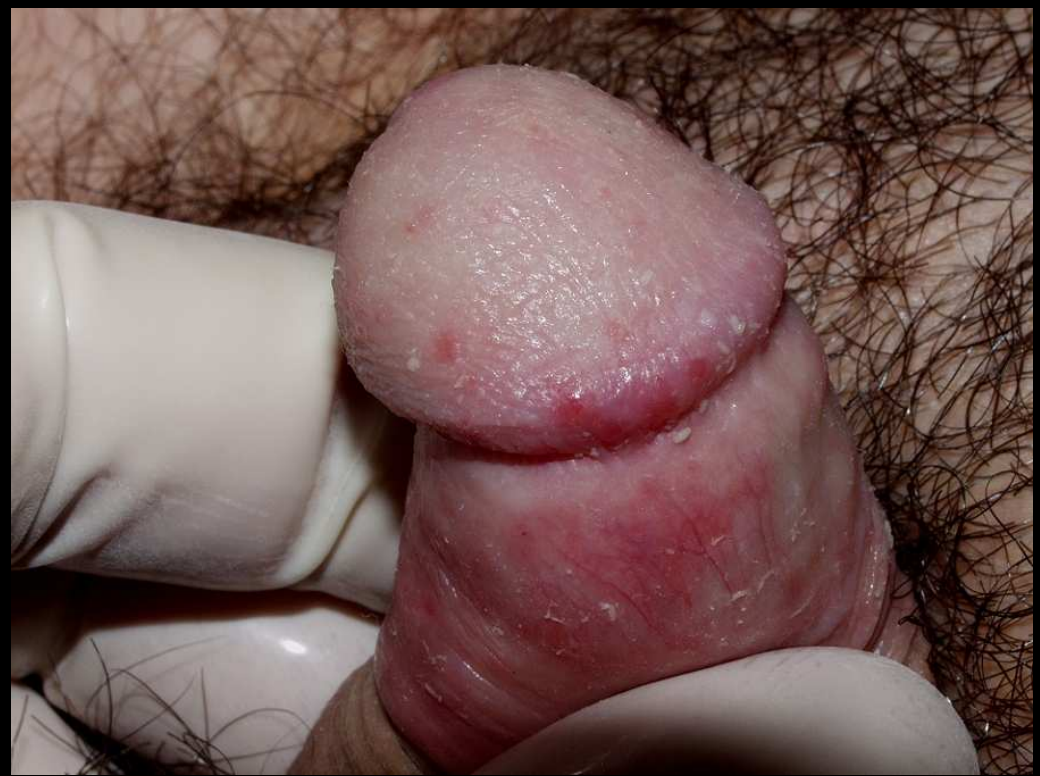### 1. Diagnòstic clínic



## Cas 2

Home de 22 anys que consulta per l'aparició sobtada de lesions al gland des de fa 48 hores, que li donen pruija. La seva dona sembla que té un augment del fluxe vaginal, que és de color blanquinós.

2. Diagnòstic clínic
3. Tractament

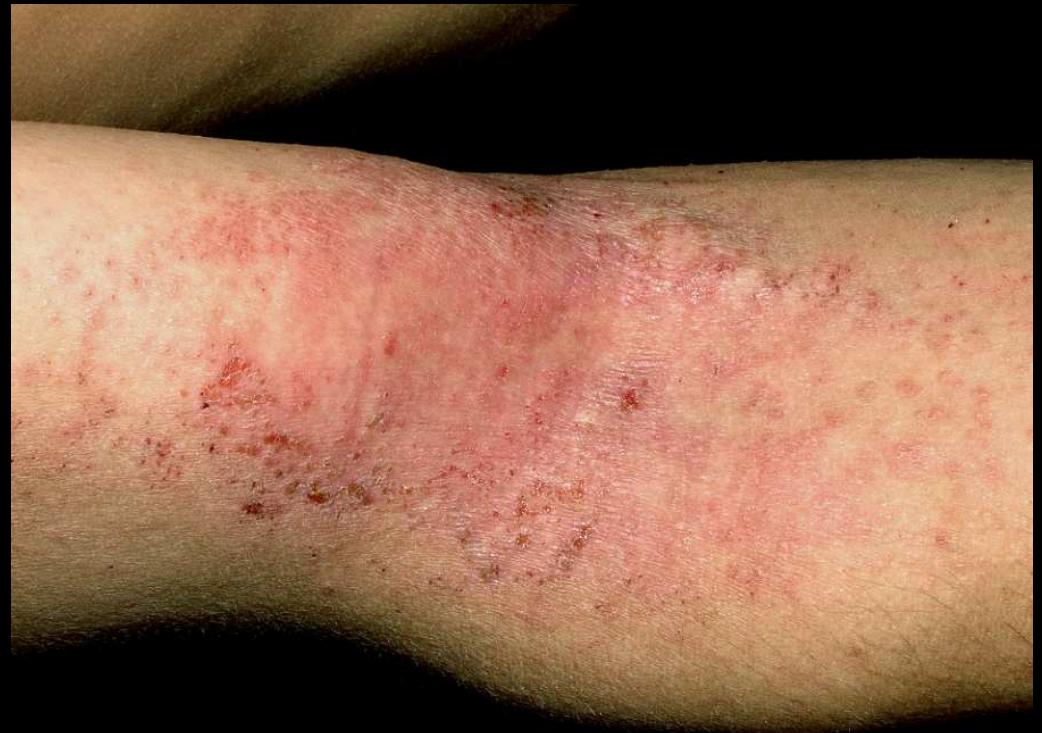
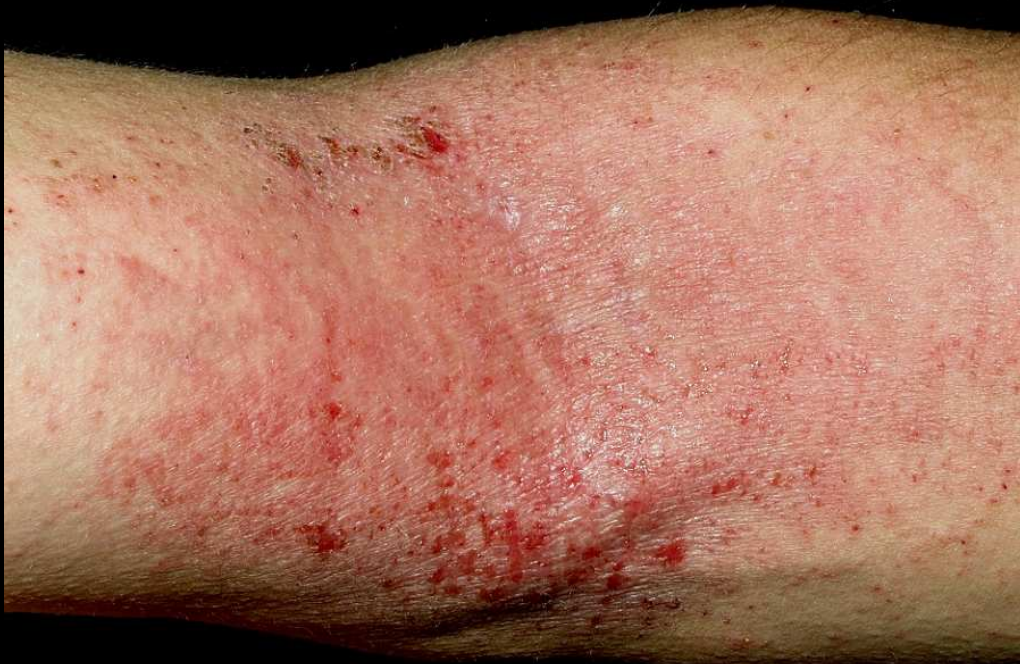
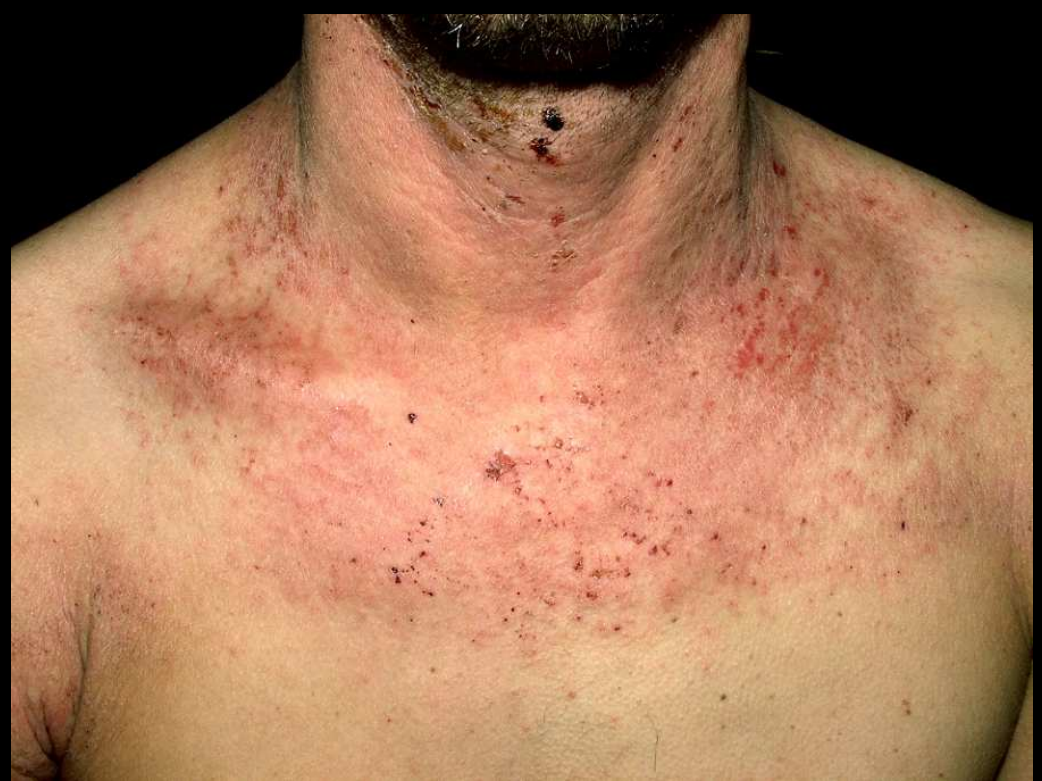## Cas 3

Pacient de 33 anys, que des de fa uns 5 anys té lesions recidivants a ambdós plecs antecubitals, coll i darrere dels genolls, molt pruments. Apareixen sobretot a la primavera i l'hivern.

4. Diagnòstic clínic

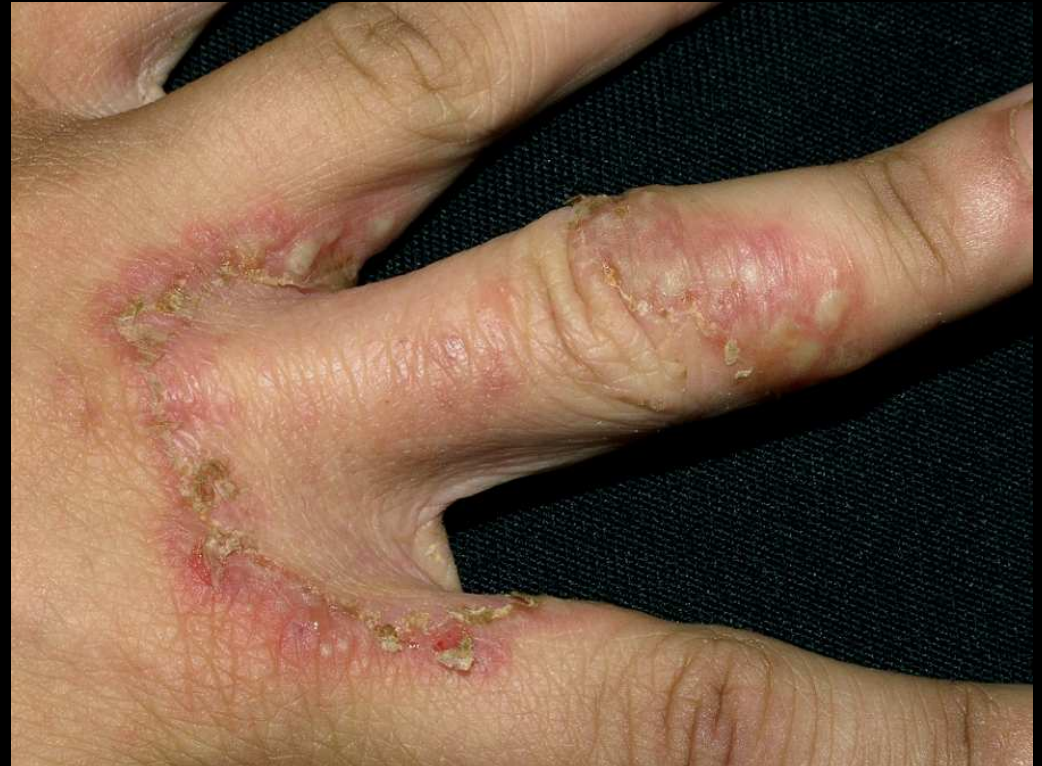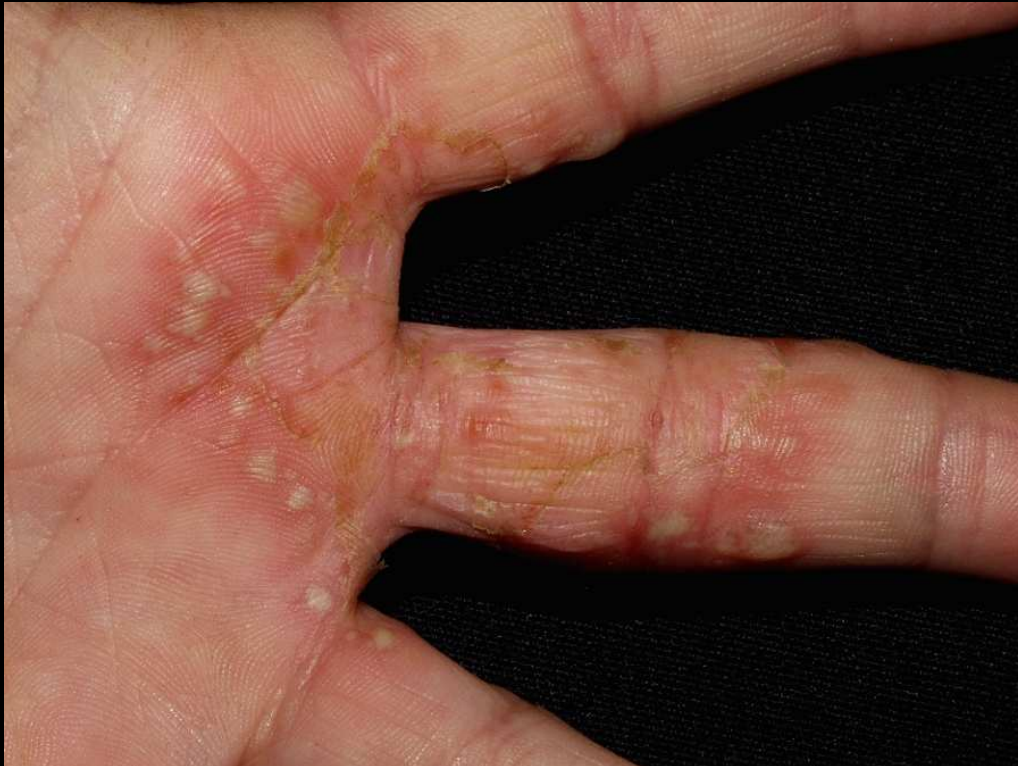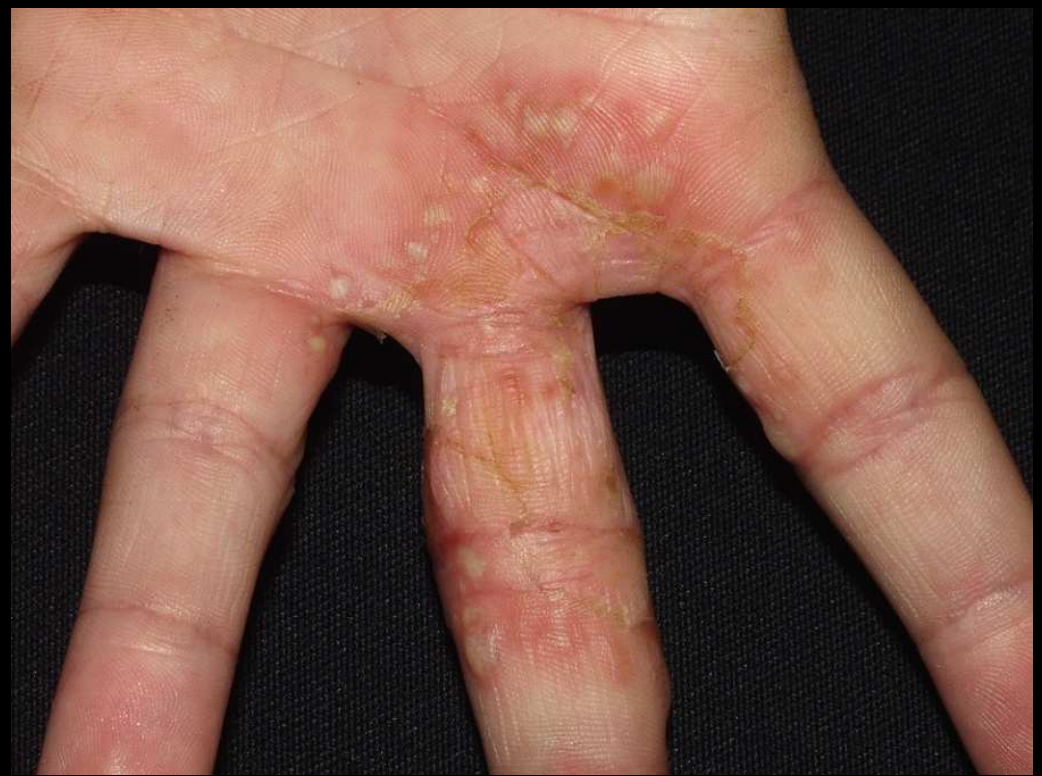5. Tractament d'elecció en aquest cas



## Cas 4

Baró de 25 anys que des de fa 1 mes té una lesió a la ma dreta que li pica. Refereix creixement progressiu.

6. Diagnòstic diferencial de les lesions vesiculosos de les mans (enumerar)
7. Diagnòstic clínic d'aquest cas
8. Confirmació diagnòstica
9. Tractament d'aquest cas

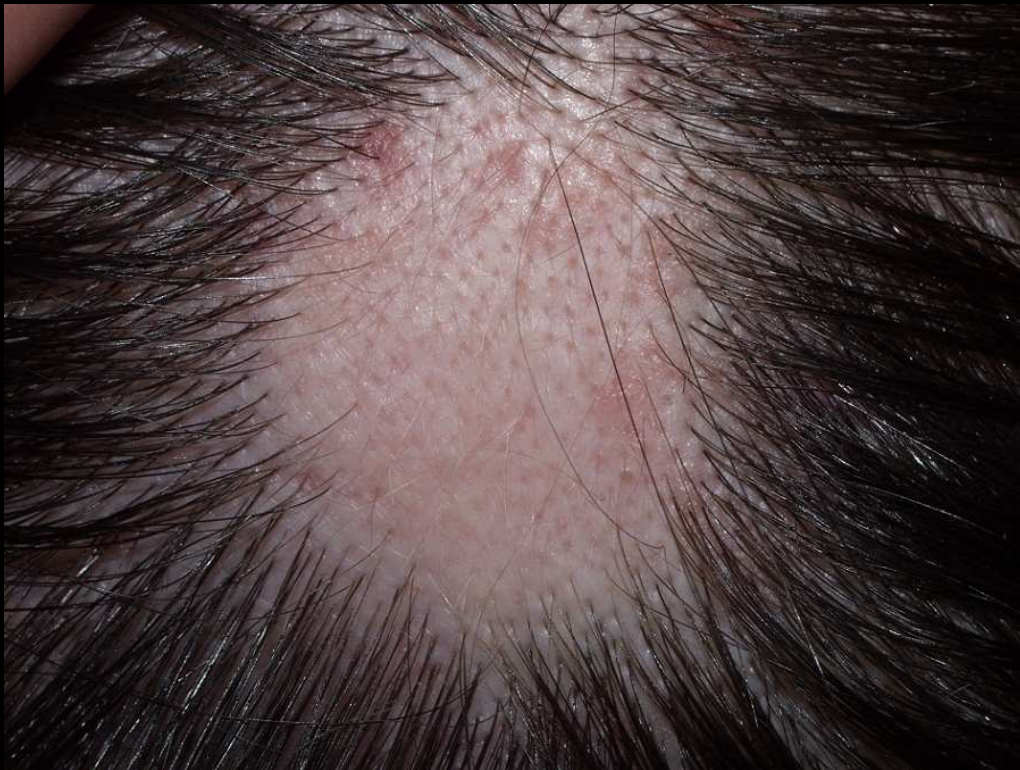
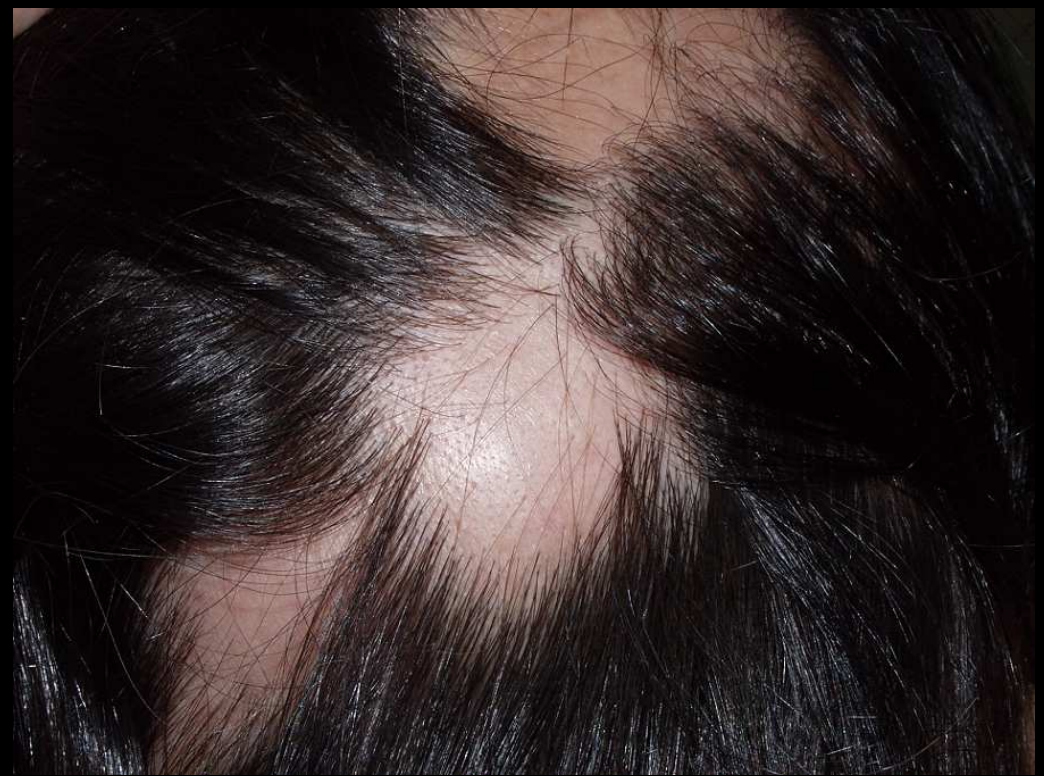
## Cas 5

Dona de 36 anys que refereix caiguda de pèl des de fa uns 20 dies.

10. Diagnòstic més probable

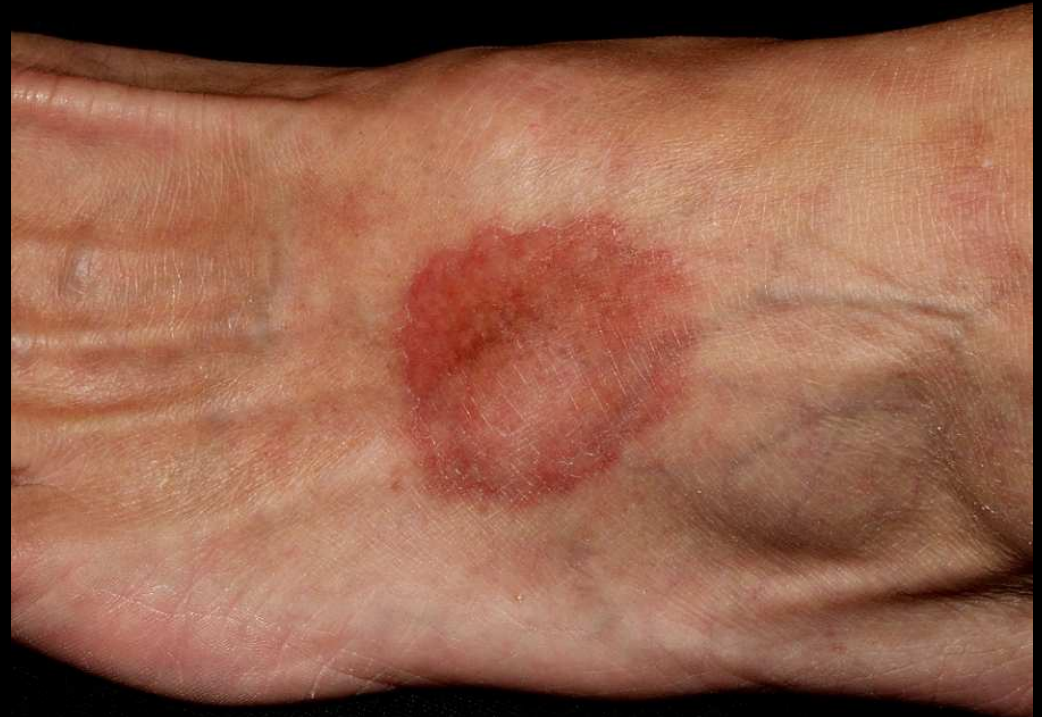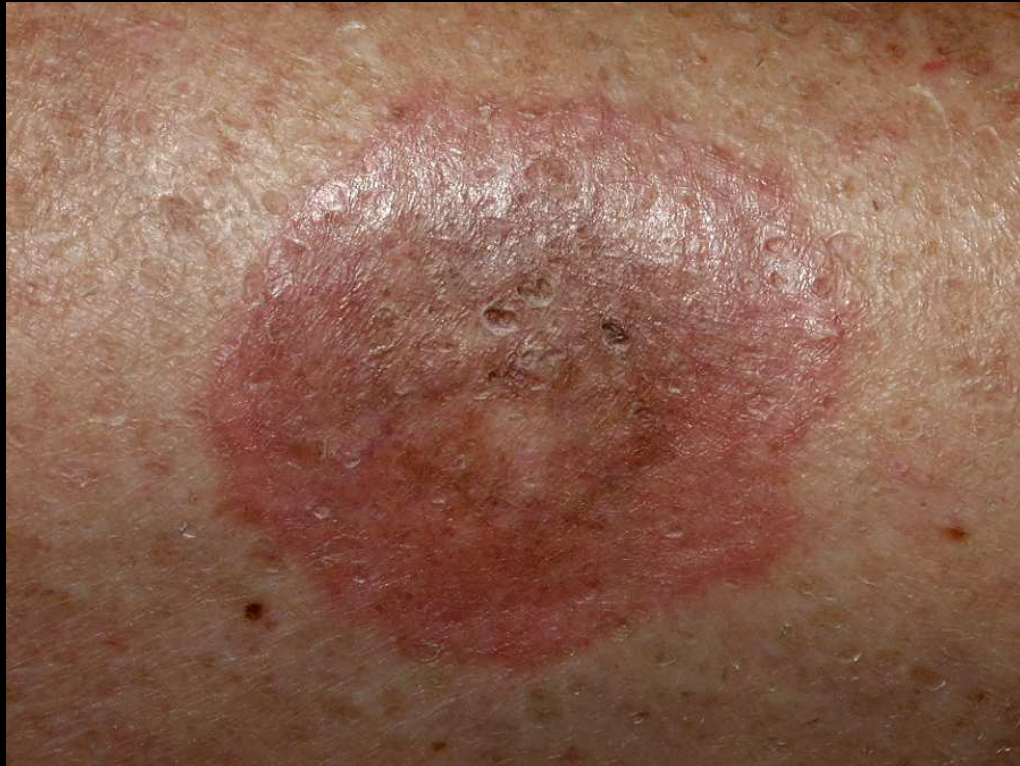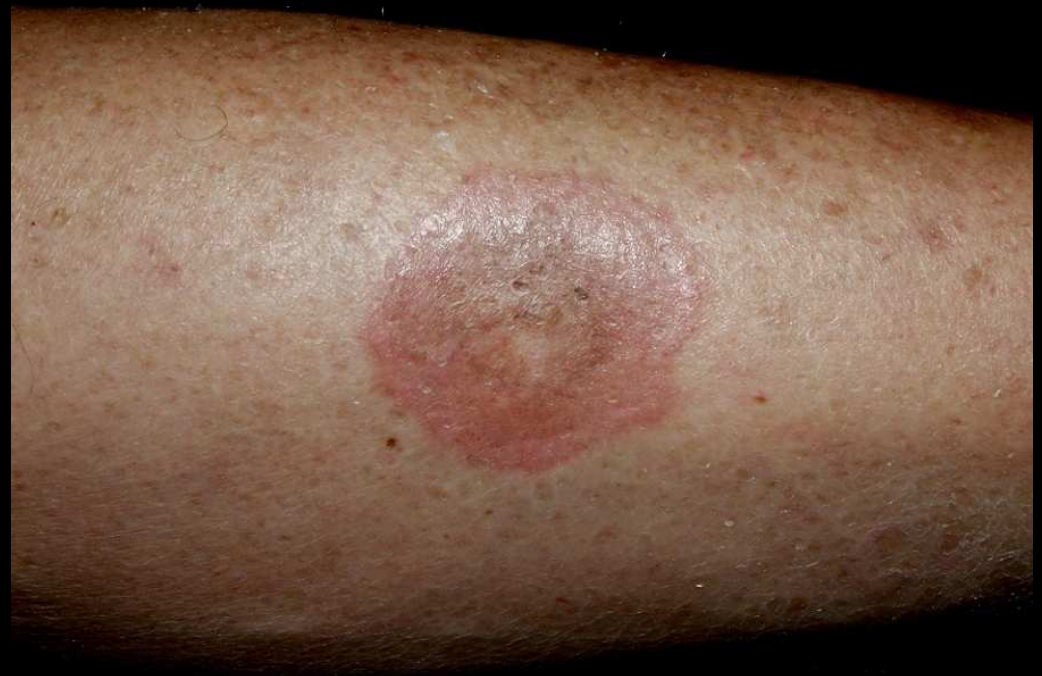11. Tractament d'aquest cas



## Cas 6

Pacient de 28 anys, diabètica insulíndependent, que presenta des de fa uns 3 anys unes lesions a nivell pretibial i al dors del peu, asimptomàtiques, que han augmentat lentament de grandària.

### 12. Diagnòstic clínic



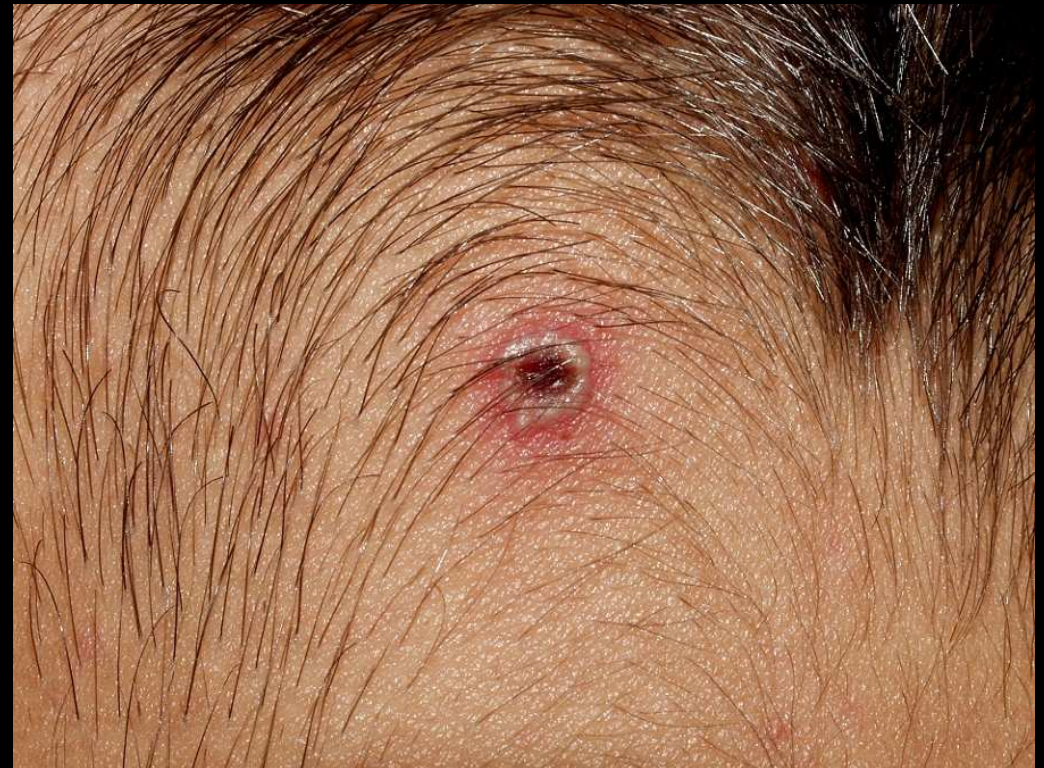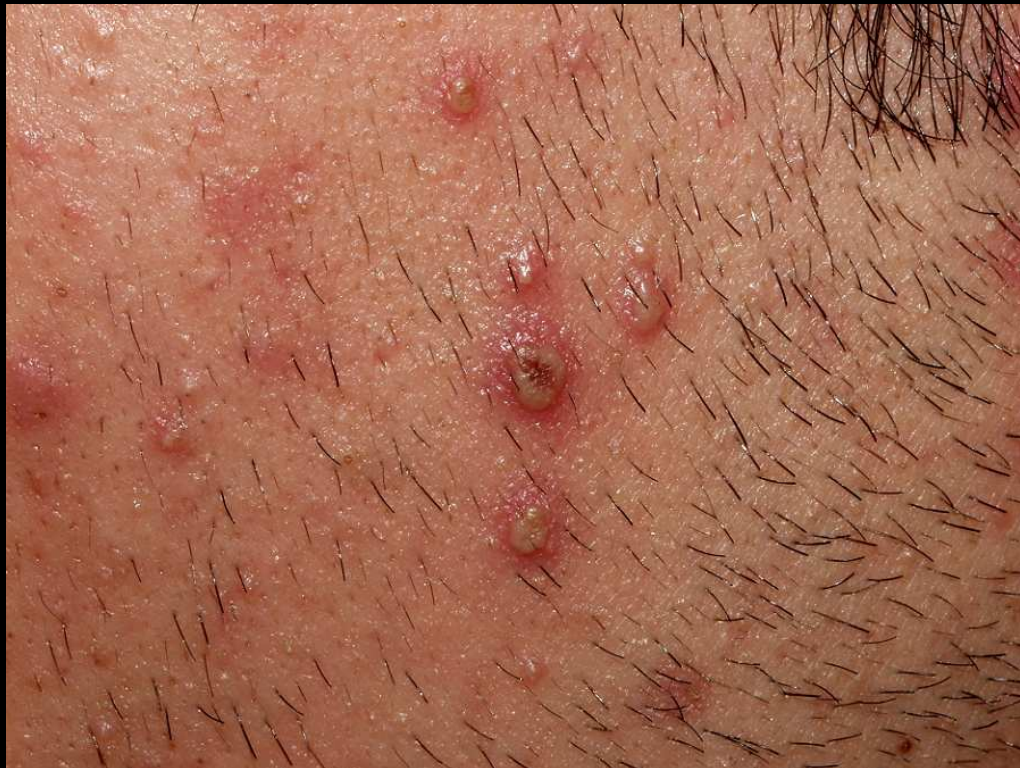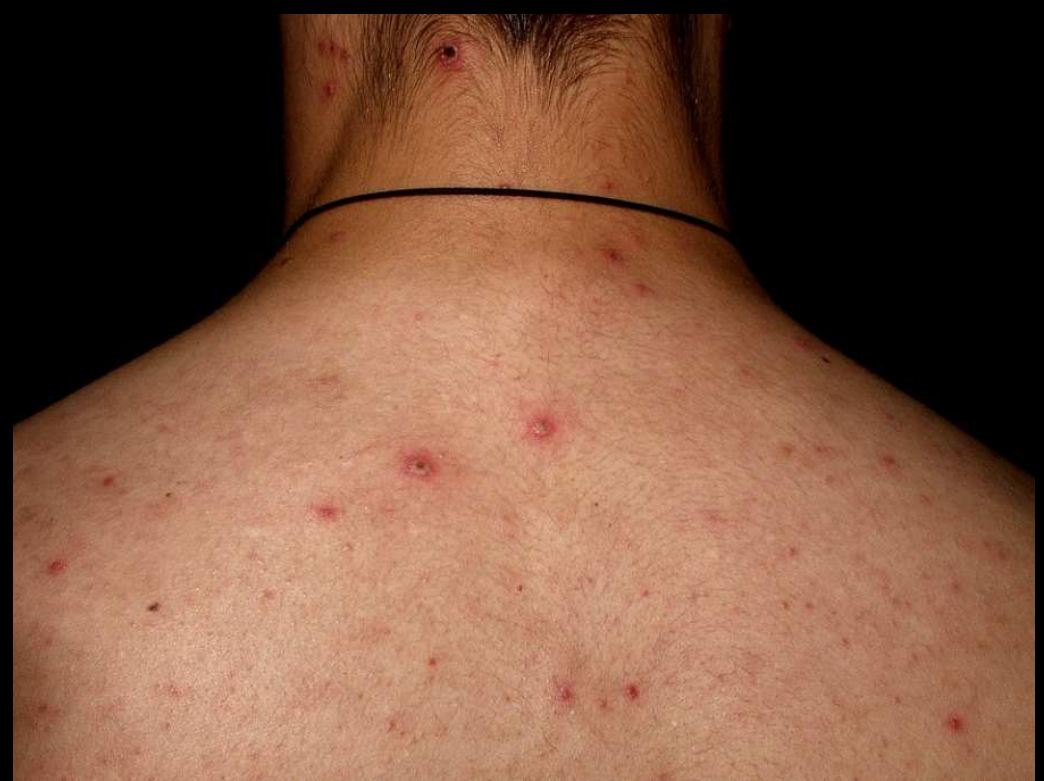## Cas 7

Baró de 33 anys que presenta des de fa 3 dies una erupció que va començar al cuir cabellut i posteriorment s'ha escampat cap al tronc i les extremitats. S'associa a malestar general, artromiàlgies i febreta.

13. Diagnòstic clínic

14. Principals complicacions d'aquesta malaltia

15. Tractament



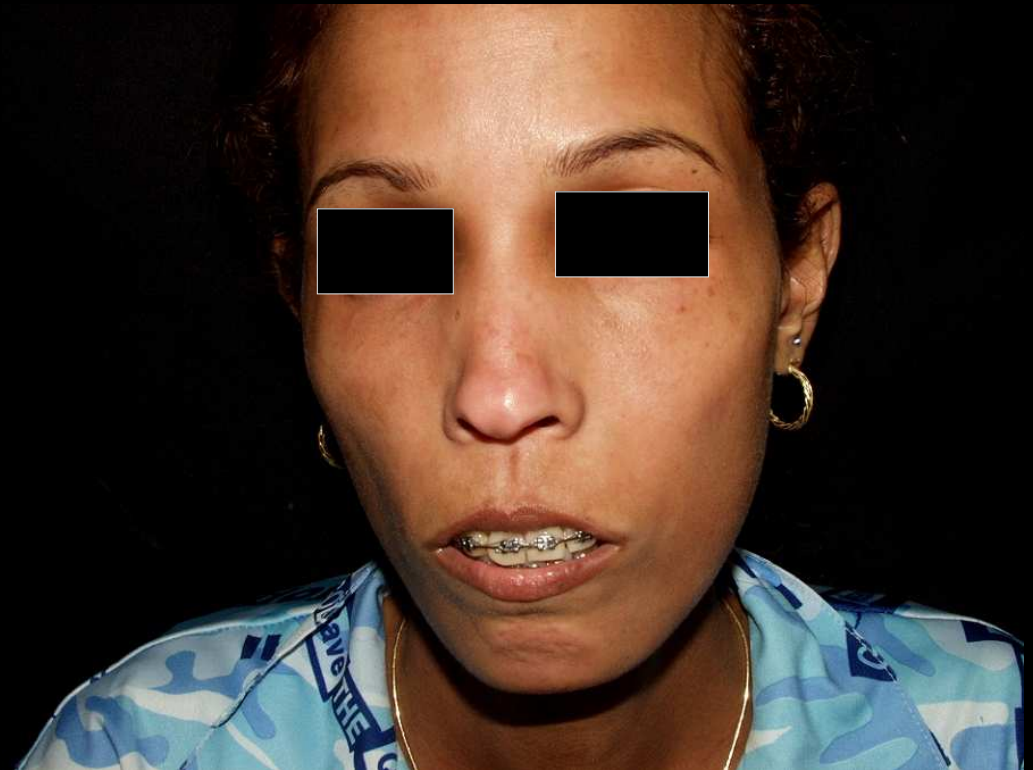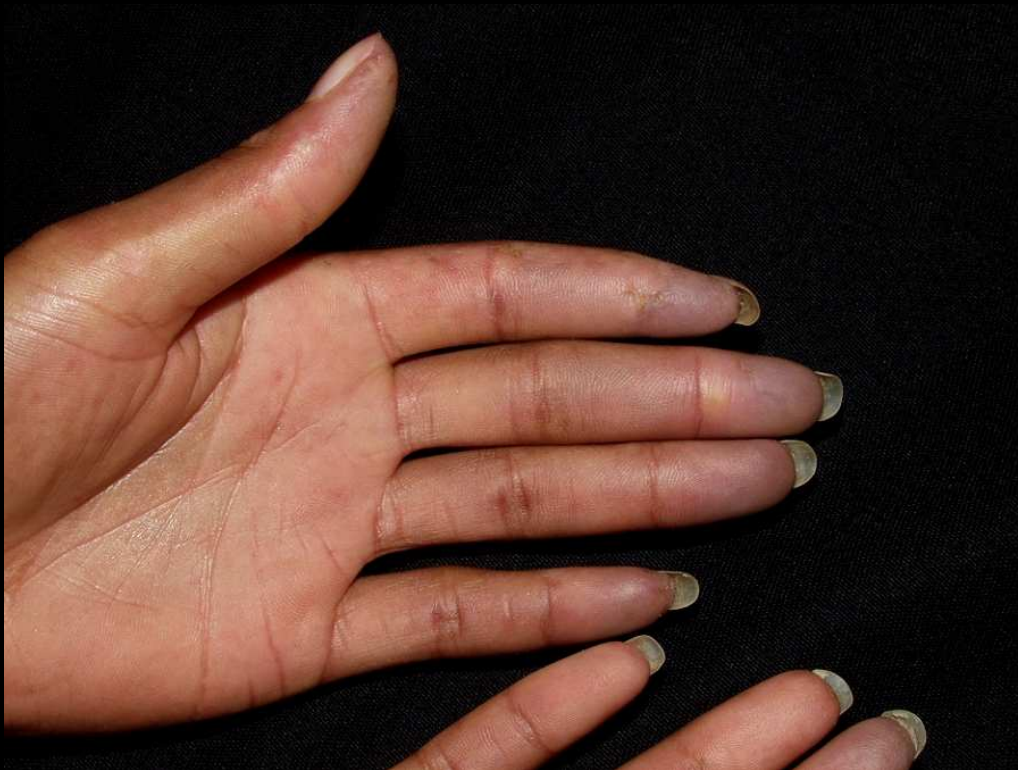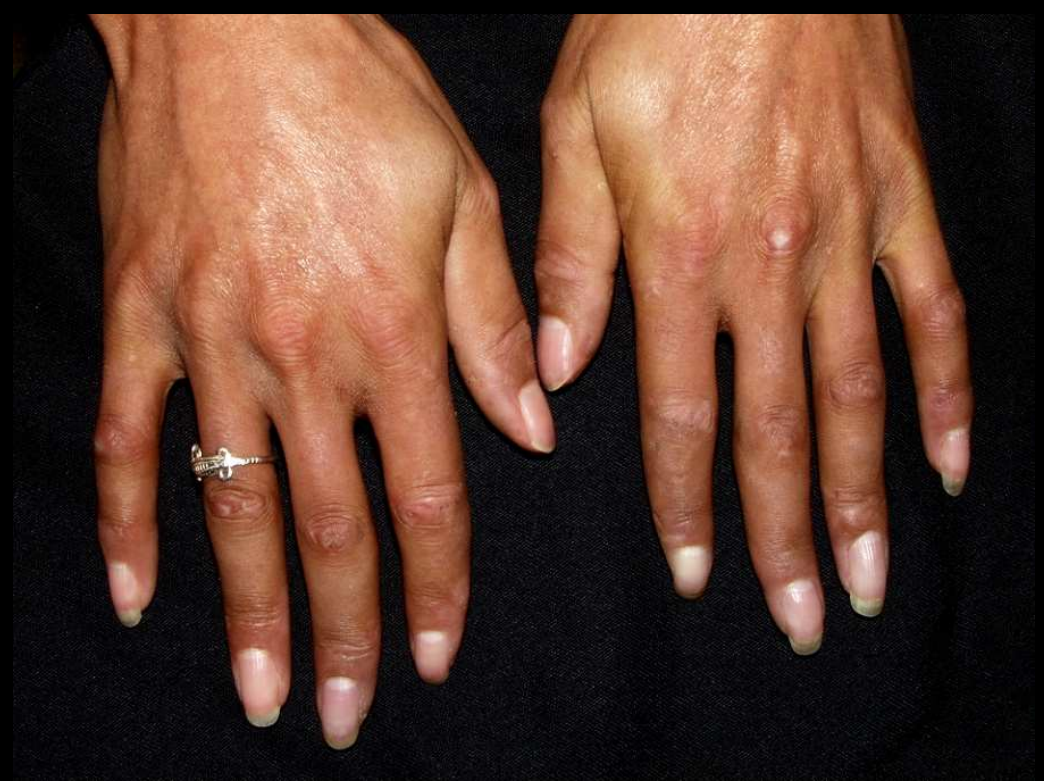## Cas 8

Dona de 27 anys que consulta per notar, des de fa uns 3 anys, que se li posen els dits blancs al contacte amb el fred, i té dificultat per tancar-los. A la exploració s'observa enduriment de la pell de la ma i els avantbraços i afilament de la punta dels dits i del nas, amb petites úlceres necròtiques sobre els artells i el tou dels dits.

16. Diagnòstic clínic

17. Preguntes de l'interrogatori que ens serviran per conèixer els òrgans que poden estar afectats per la malaltia

18. Proves complementàries que ens permetran confirmar l'abast de la mateixa





## Cas 9

Dona de 25 anys que presenta des de fa uns 3 anys una erupció als colzes, els genolls, les espatlles i les natges, intensament pruent, amb exacerbacions i remissions.

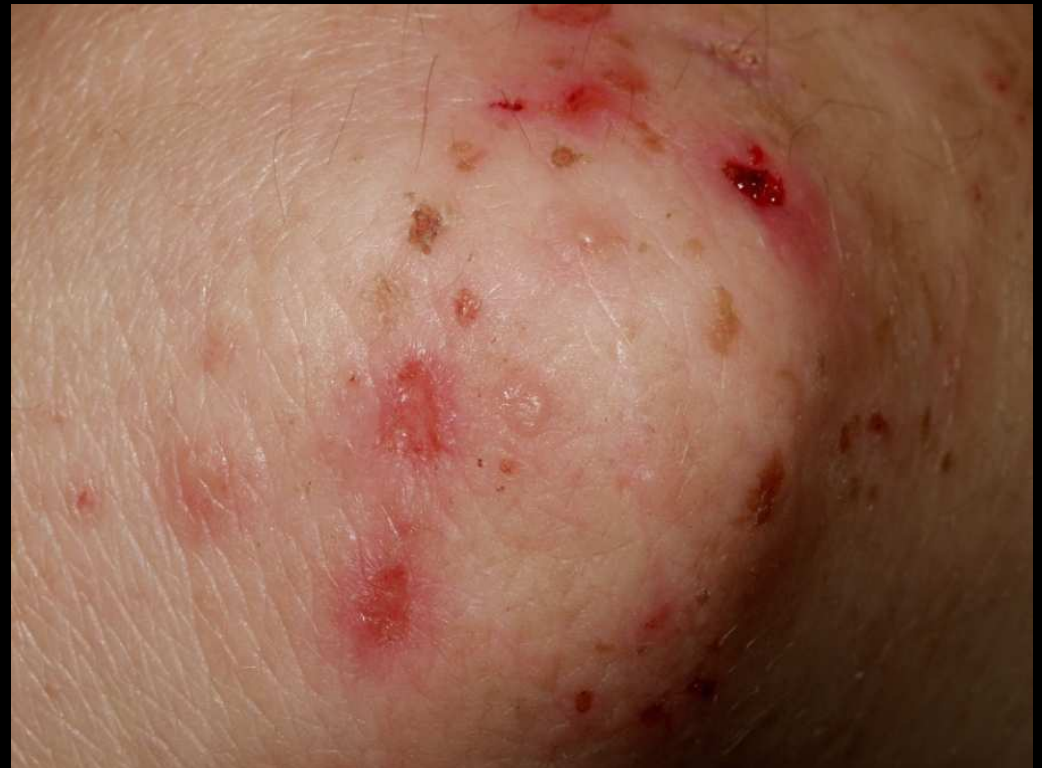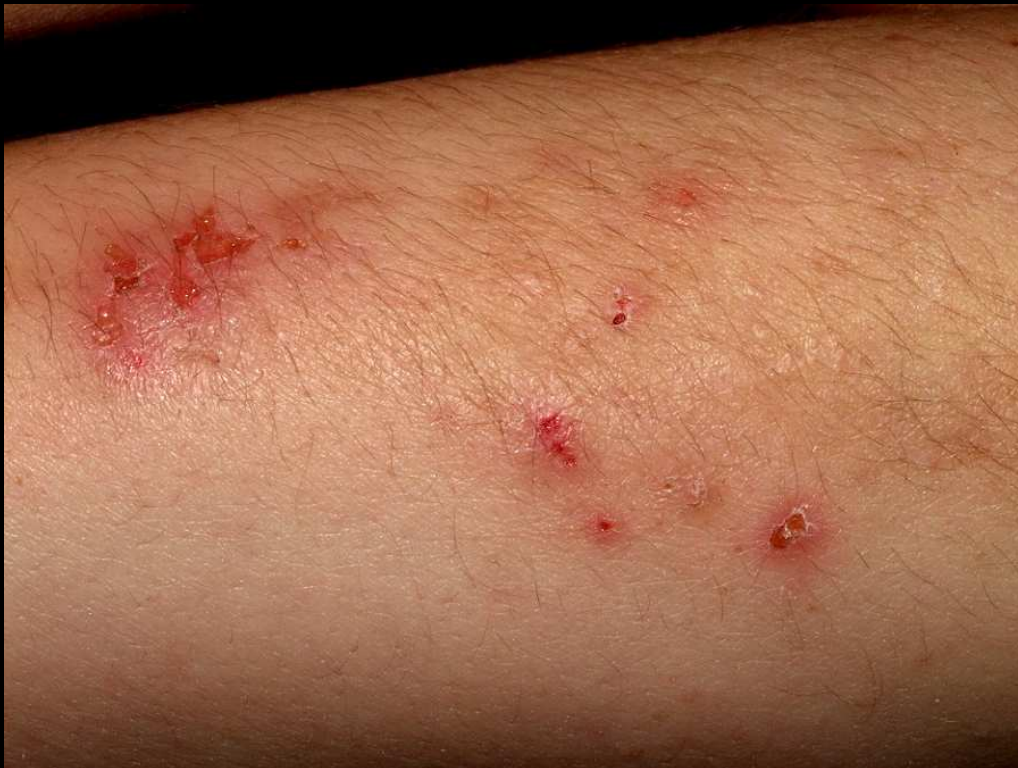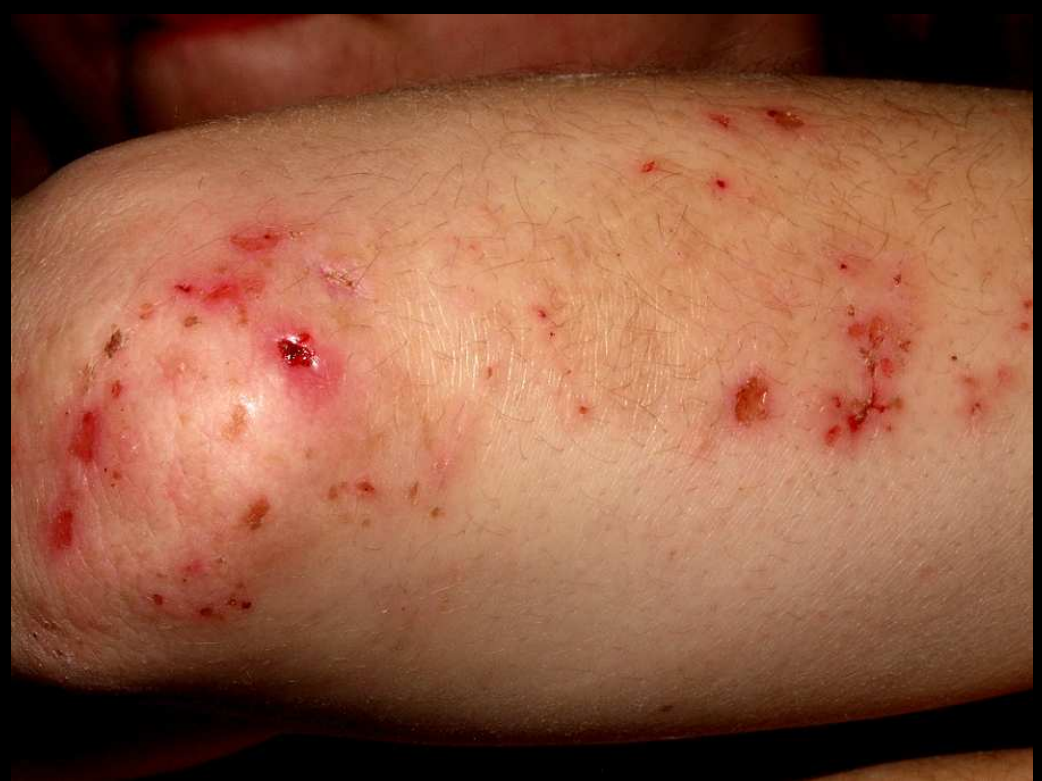A l'exploració s'aprecien petites vesícules, excoriacions i crostes a les zones referides. No refereix altra clínica associada, excepte un discret increment en el ritme de les deposicions.

19. Diagnòstic clínic

20. Etiologia de la malaltia

21. Resultat de la biòpsia

22. Tractament

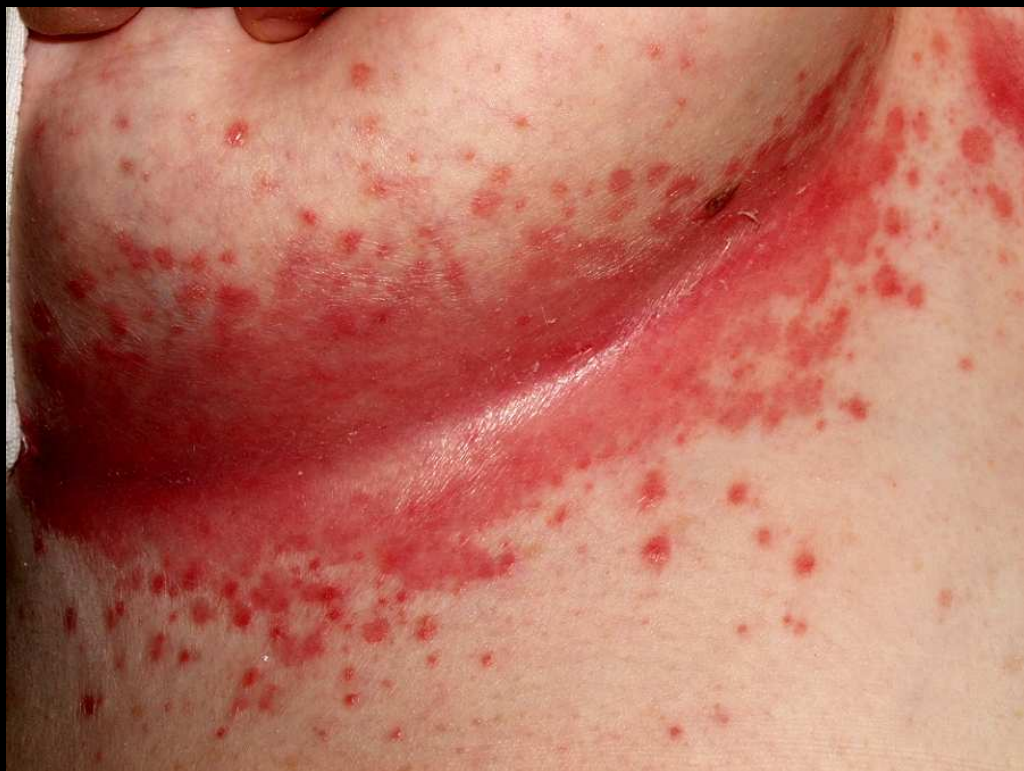
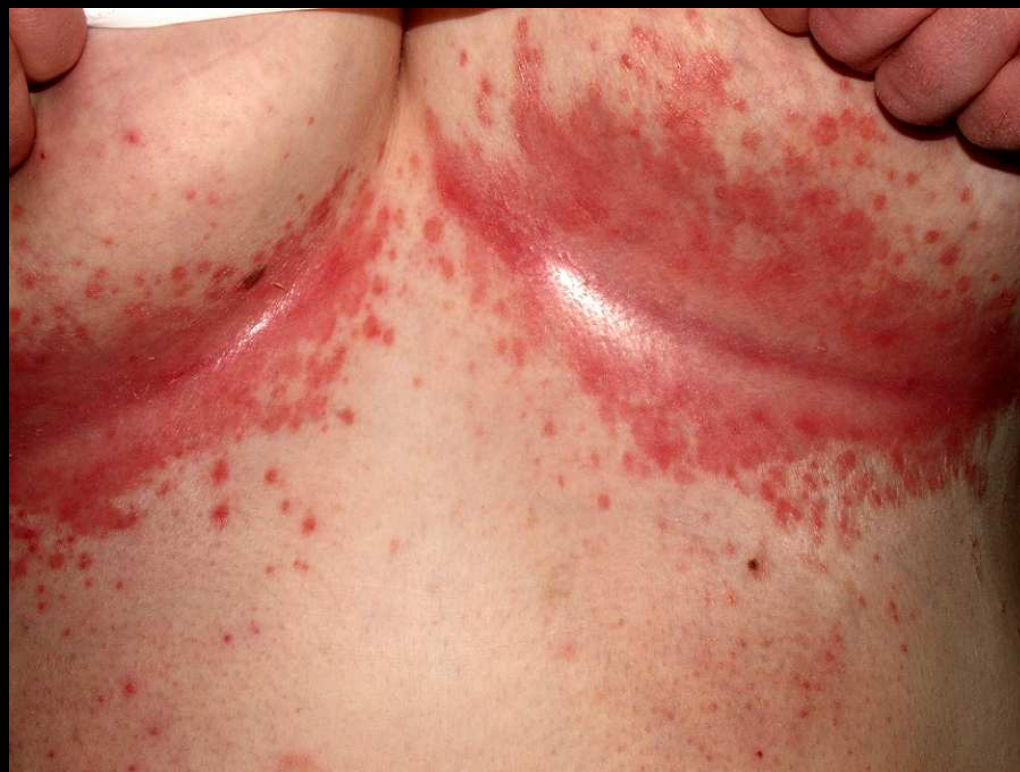
## Cas 10

Pacient de 50 anys que desde fa uns 2 mesos presenta la erupció que veieu a la fotografia, moderadament pruent.

23. Diagnòstic clínic

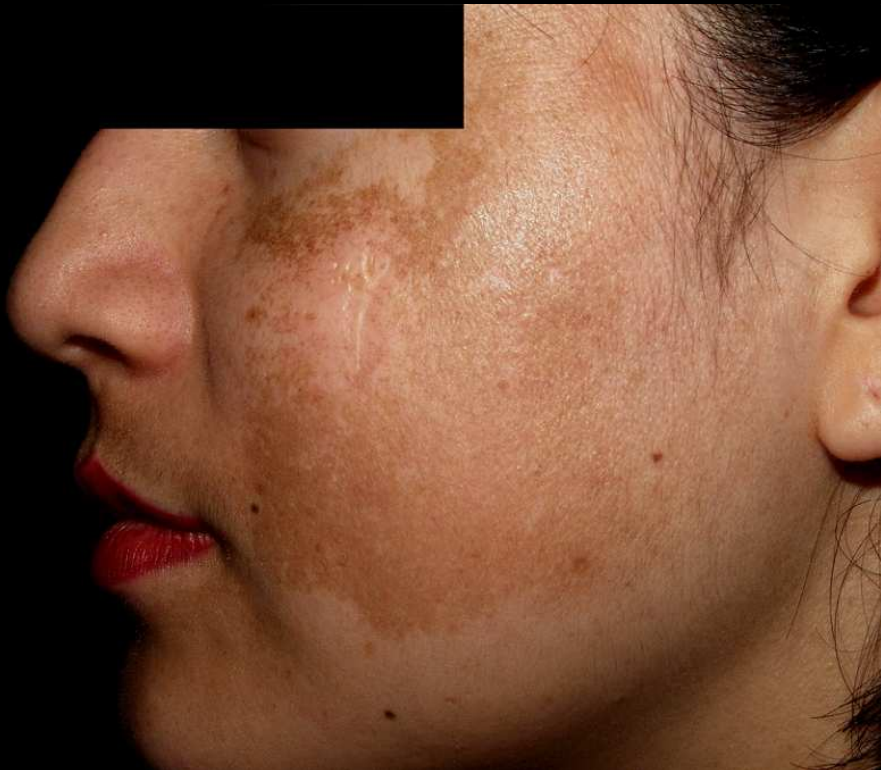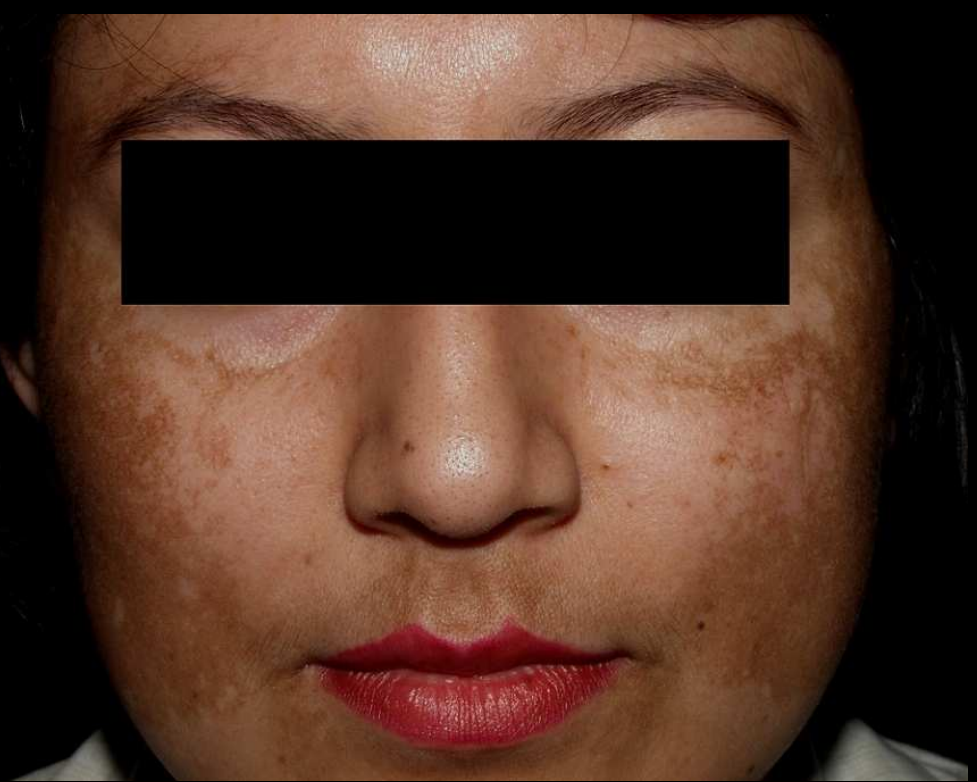24. Prevenció i tractament



## Cas 11

Noia de 27 anys que des de fa 2 anys presenta unes taques a les galtes que s'enfosquien amb el sol.

25. Diagnòstic clínic

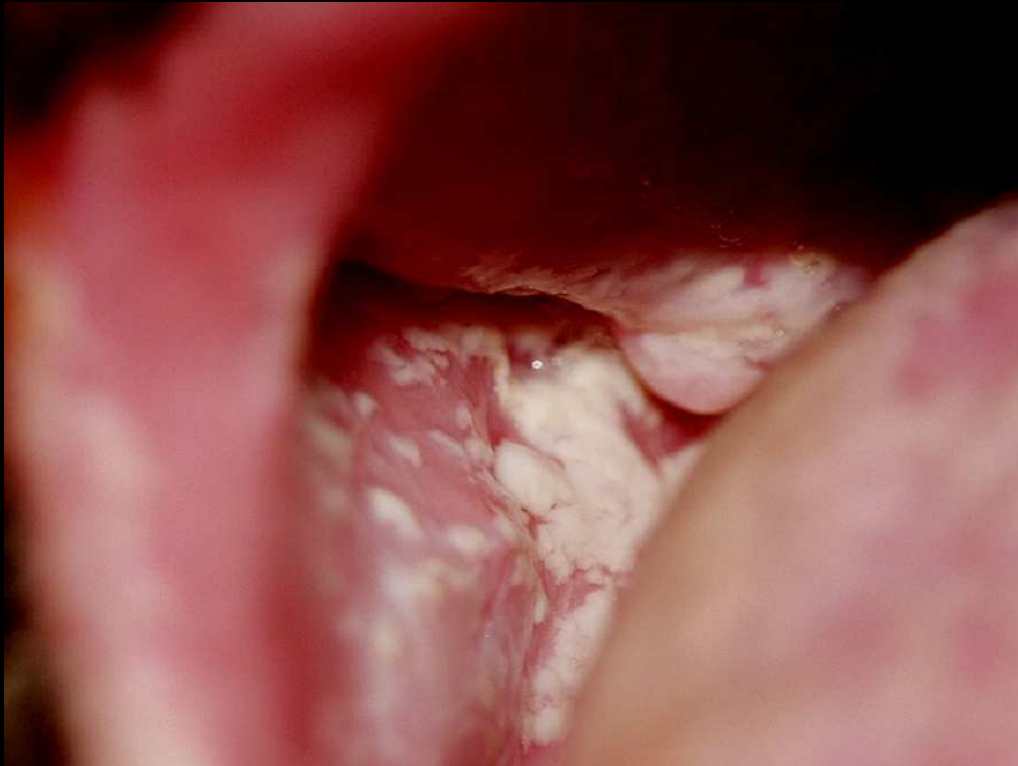
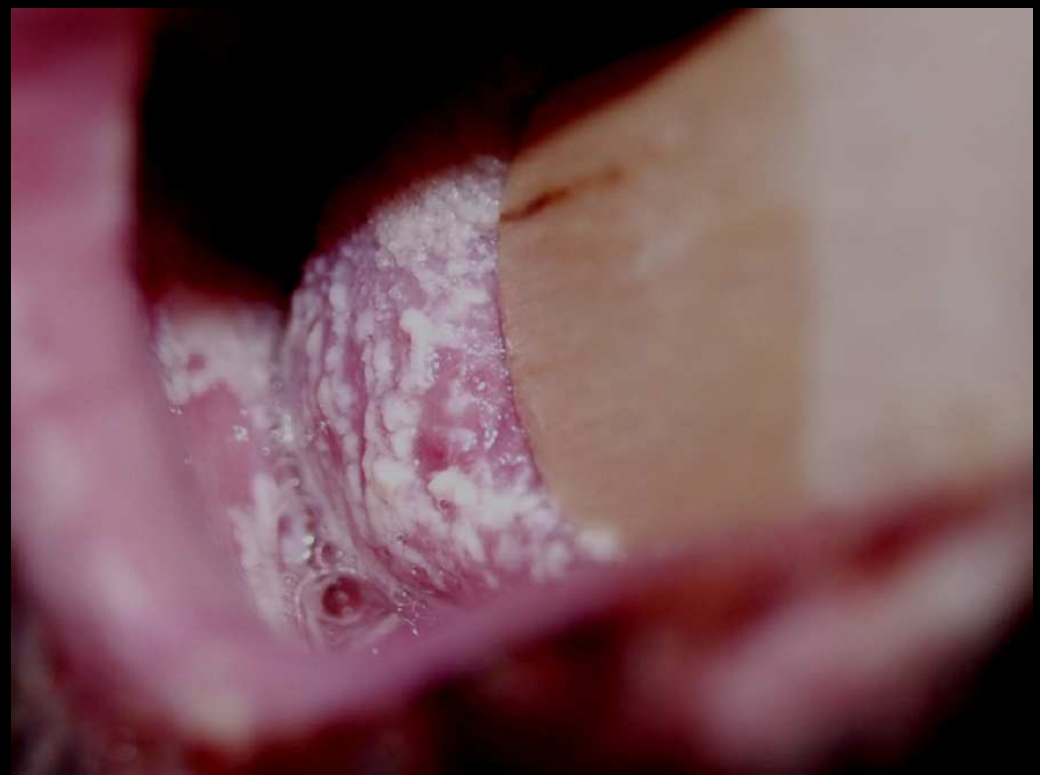

## Cas 12

Pacient de 34 anys que consulta per molèsties intraorals de 2 mesos d'evolució. No presenta lesions en altres localitzacions.

26. Diagnòstic clínic

27. ¿Què cal descartar en aquest pacient?



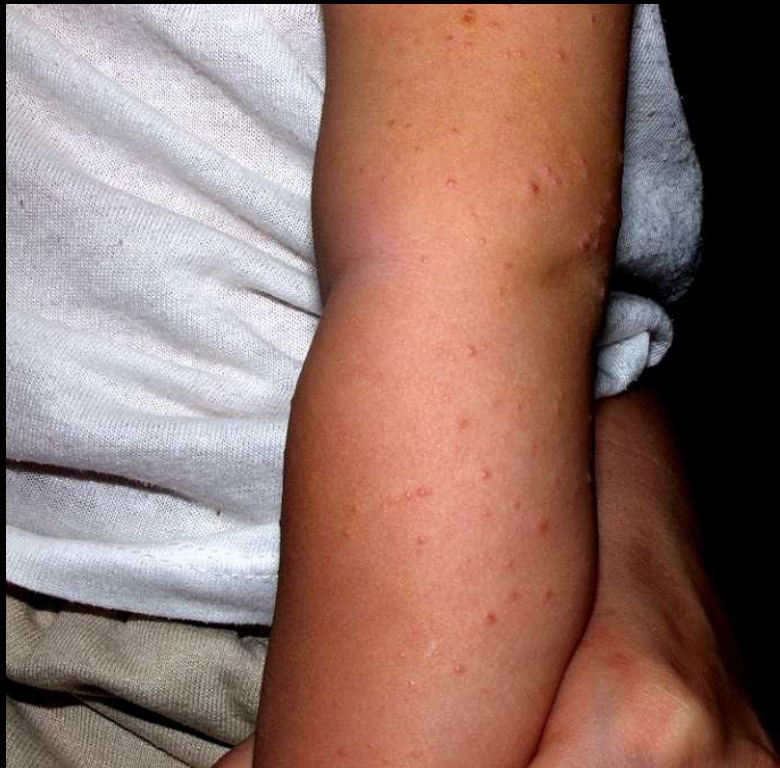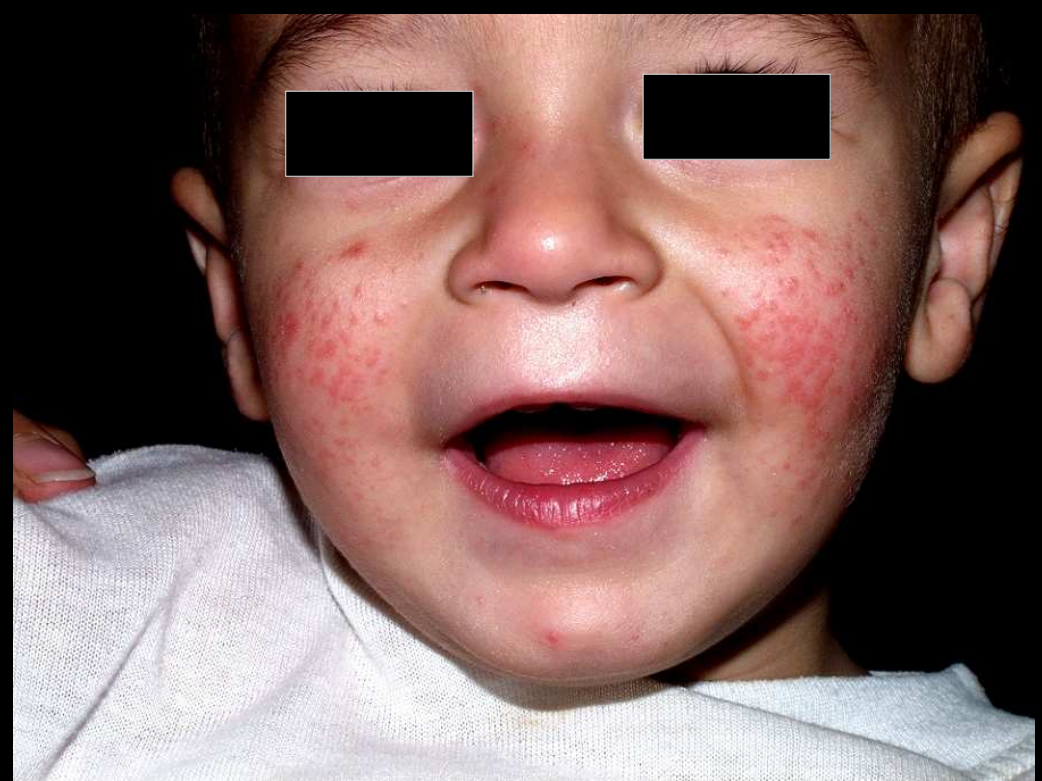## Cas 13

Nen de 7 anys que presenta des de fa 3 setmanes una erupció que va començar a les galtes i posteriorment s'ha escampat als braços i les cames, respectant el tronc.

Te una mica de febreta i a la exploració es detecta discreta hepatomegàlia i adenomegàlies als engonals i les aixelles.

28. Diagnòstic clínic

29. Agents etiològics del quadre

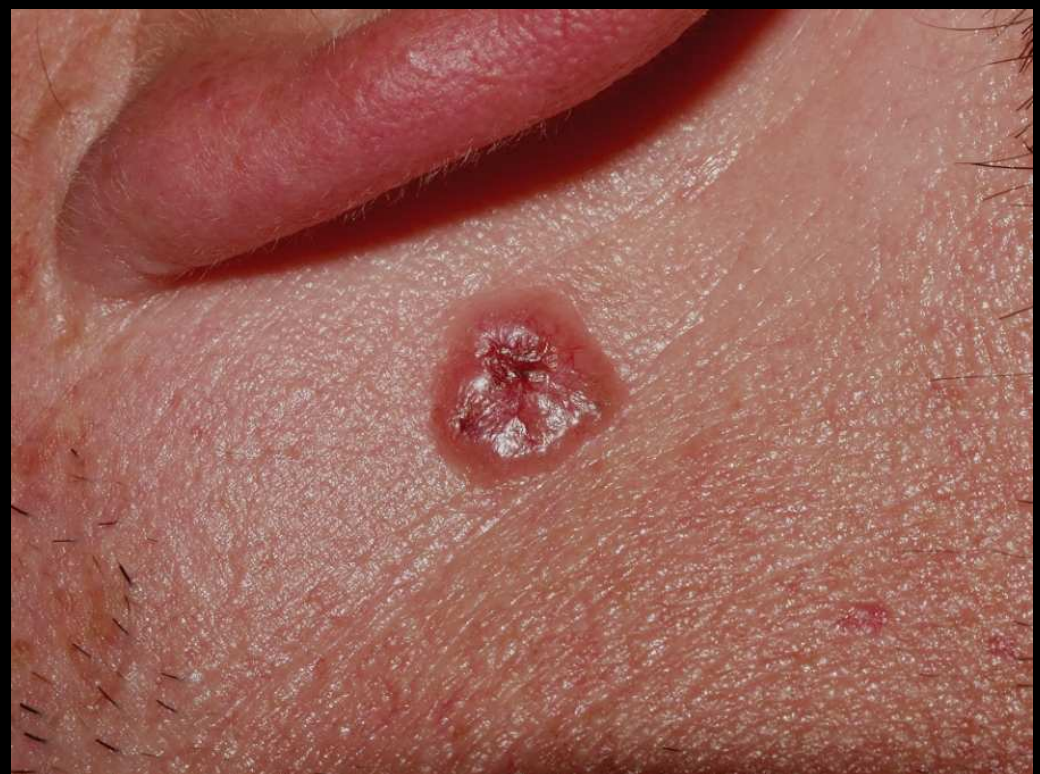

## Cas 14

Pacient de 65 anys que presenta des de fa uns 2 anys la lesió que veieu a la diapositiva, asimptomàtica, de creixement lent, que ha augmentat lentament de grandària.

30. Diagnòstic més probable

31. Tractament d'aquest pacient (enumerar 3 possibilitats)

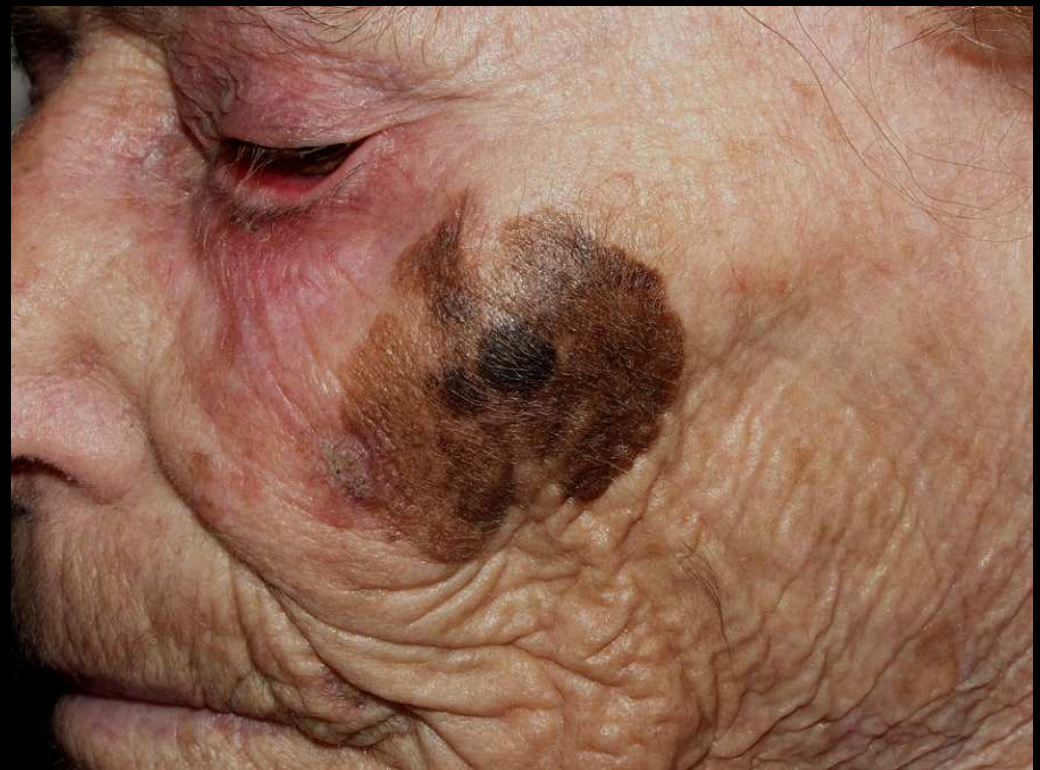

## Cas 15

Dona de 84 anys que presenta des de fa uns 7 anys la lesió que veieu a la diapositiva, que va augmentant lentament de grandària.

32. ¿Quin es el diagnòstic més probable?

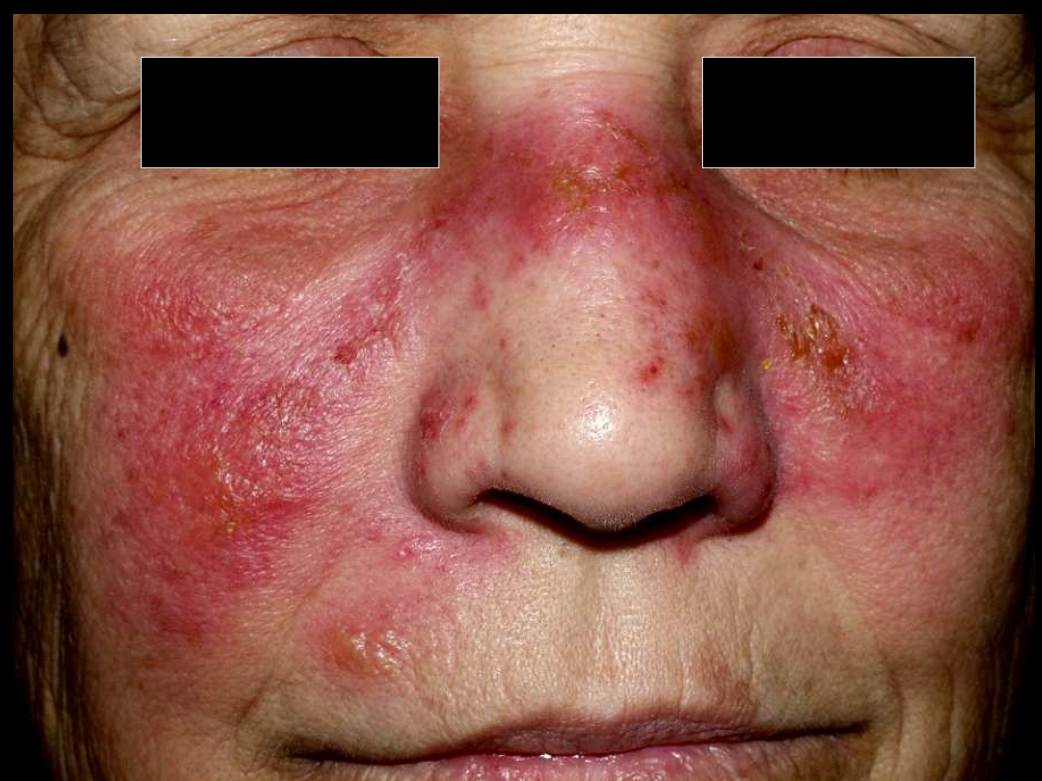33. Enumerar 3 possibilitats terapèutiques



## Cas 16

Dona de 53 anys, que presenta des de fa 48 hores una placa eritematosa a ambdues galtes, associada a febre de 38-39°C i esgarrifances. No altra simptomatologia associada.

34. ¿Quin es el diagnòstic més probable?
35. ¿Quin es el tractament d'elecció?

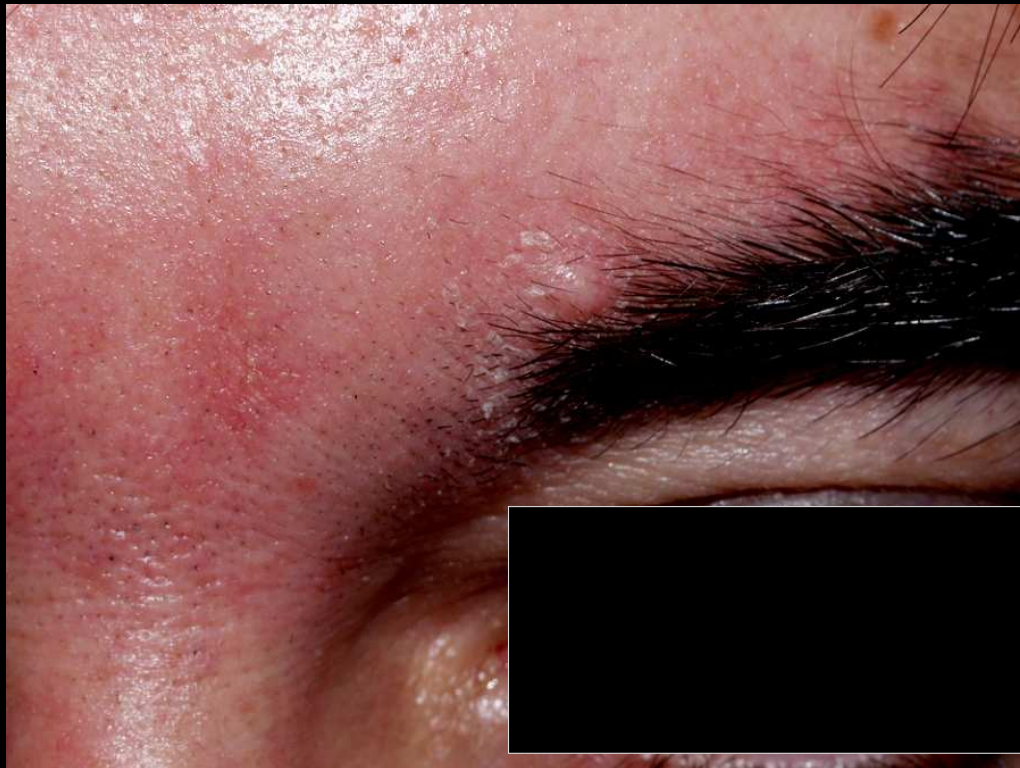
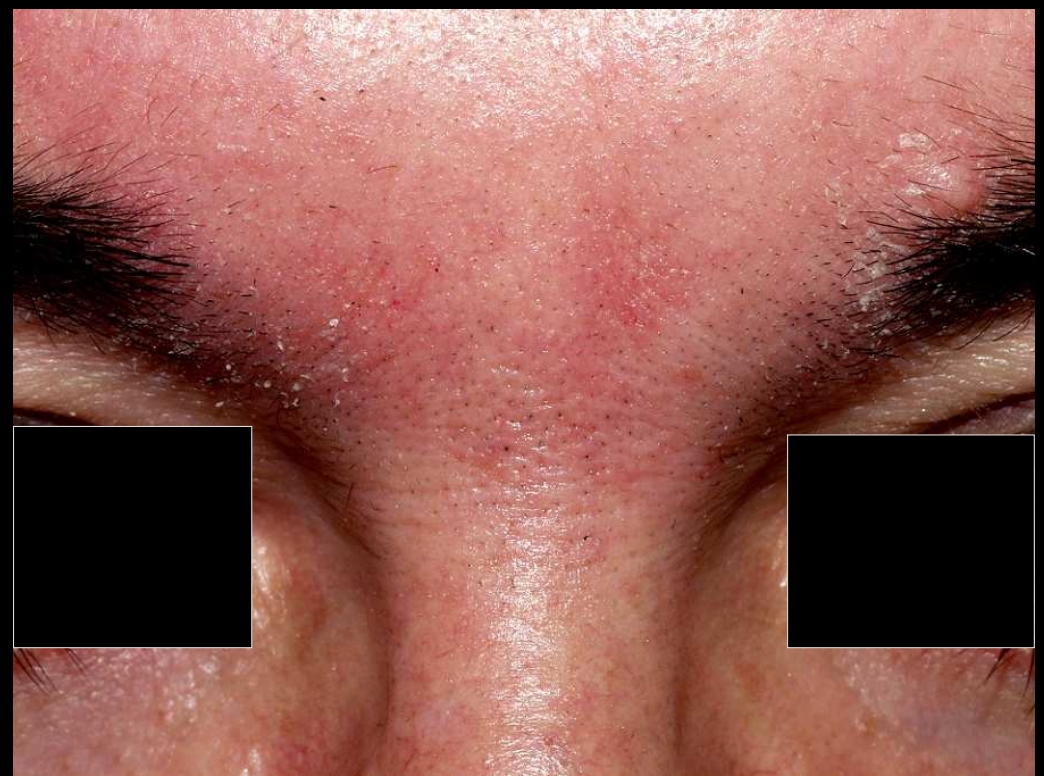
## Cas 17

Baró de 36 anys que presenta des de fa uns 6 mesos una erupció intercilial amb exacerbacions i remissions. S'associa a descamació del cuir cabellut.

36. ¿Quin es el diagnòstic més probable?

37. Tractament





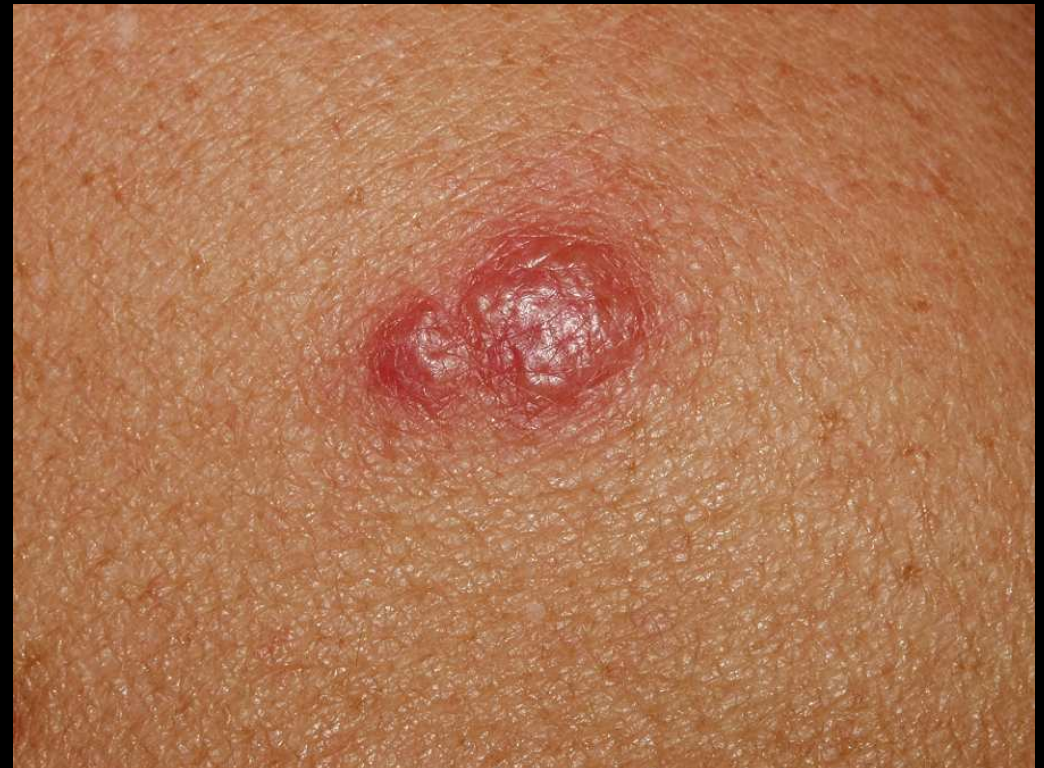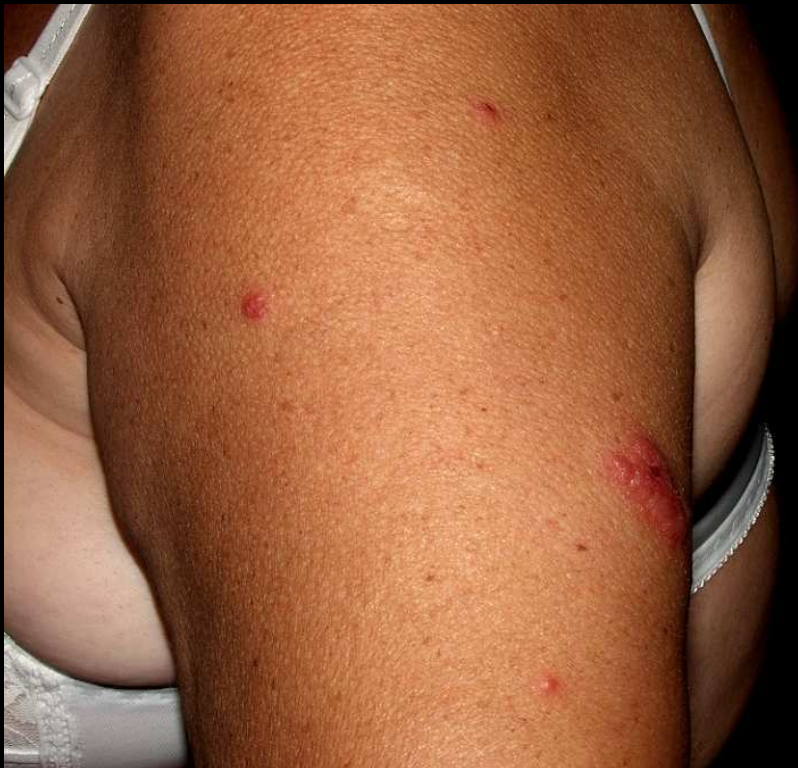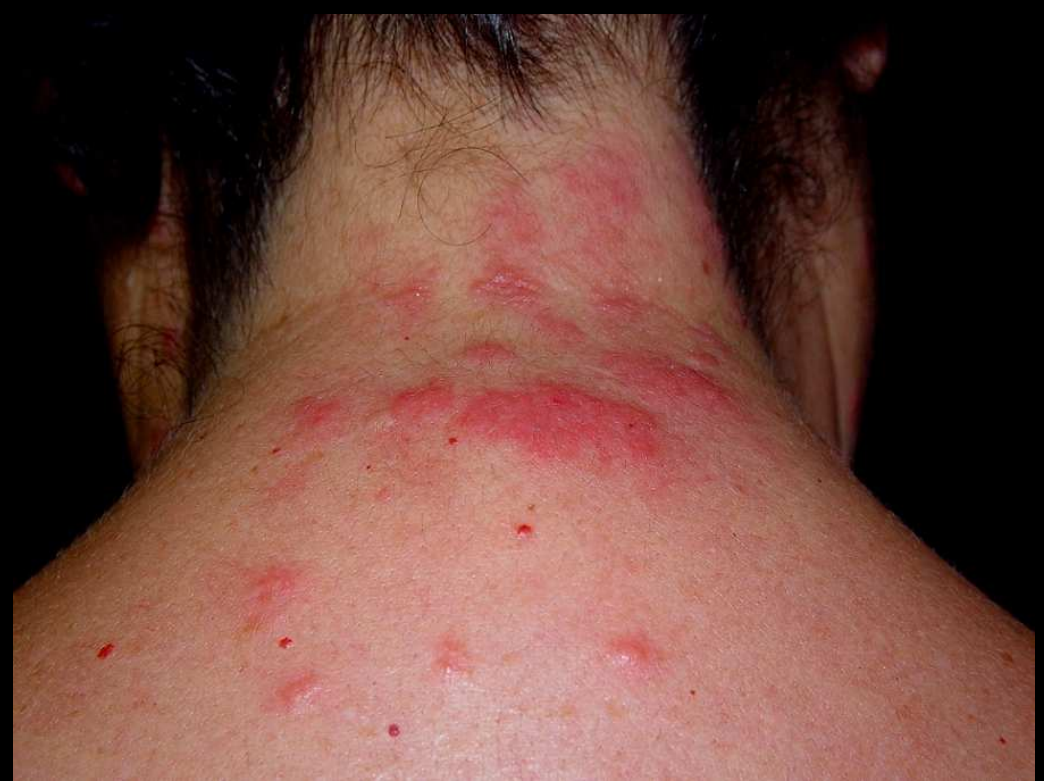## Cas 18

Pacient de 49 anys que presenta des de fa 5 dies una erupció al tronc i la cara externa dels braços formada per plaques eritematoses, edematoses, doloroses al tacte, amb febre de 39°C i artralgies. Pocs dies abans havia tingut un quadre respiratori alt, amb odinofàgia i tos.

A l'anàlisi destaca leucocitosi de 19500, amb fórmula normal i una anèmia discreta.

38. Diagnòstic clínic

39. Malalties associades

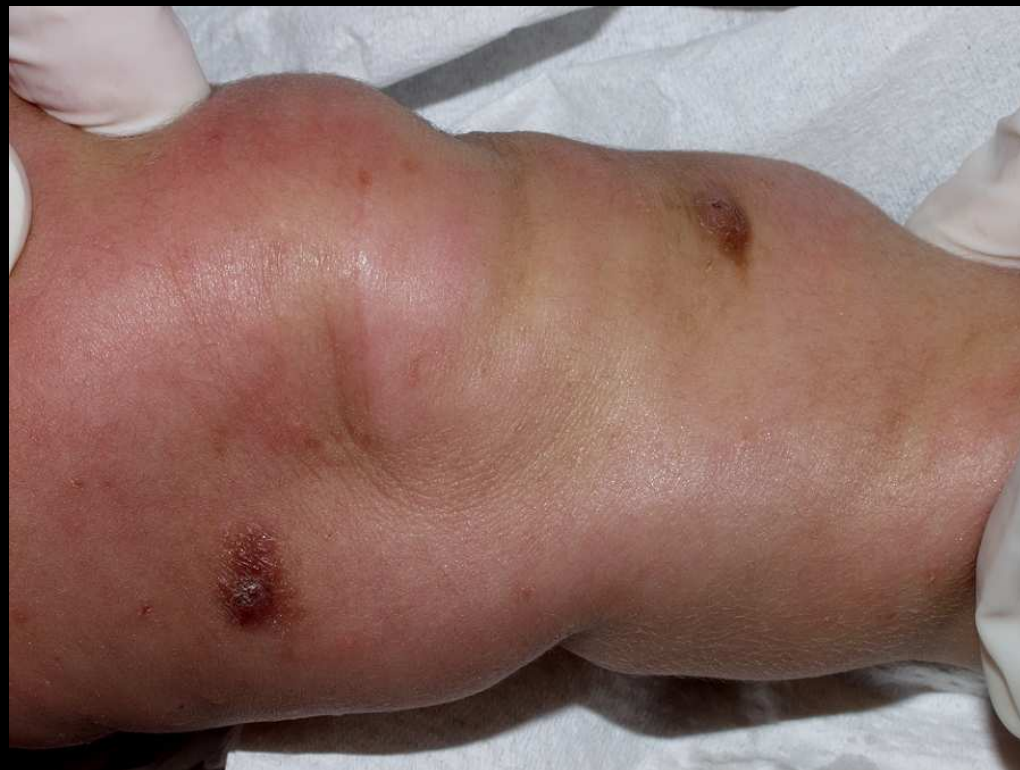
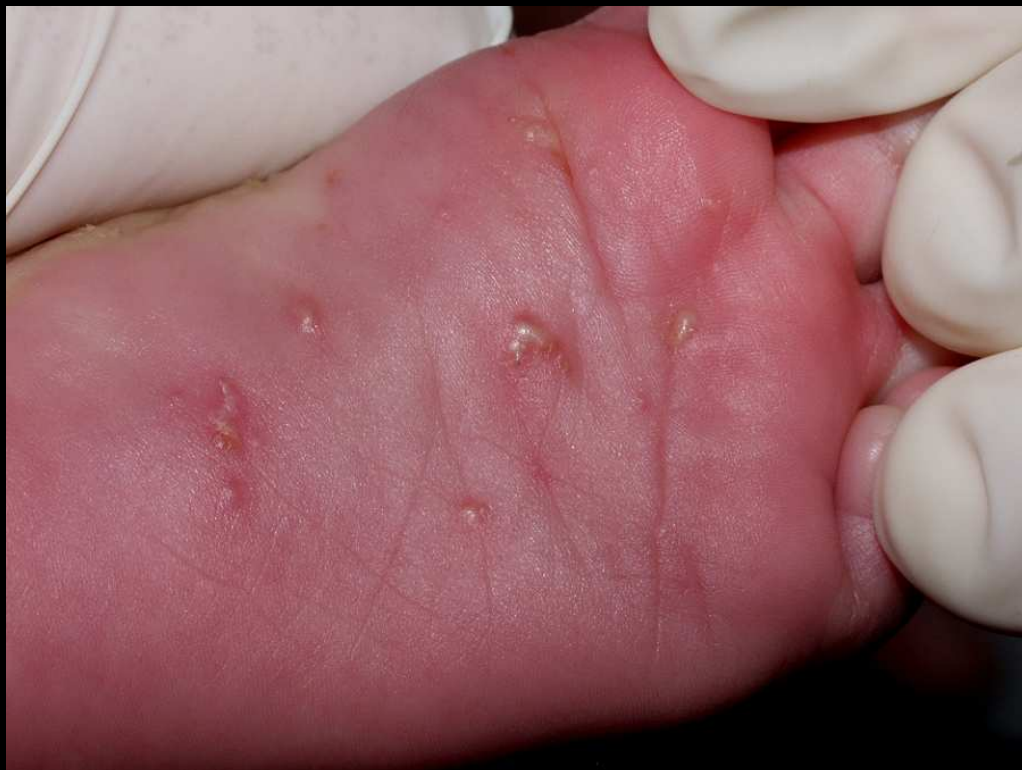
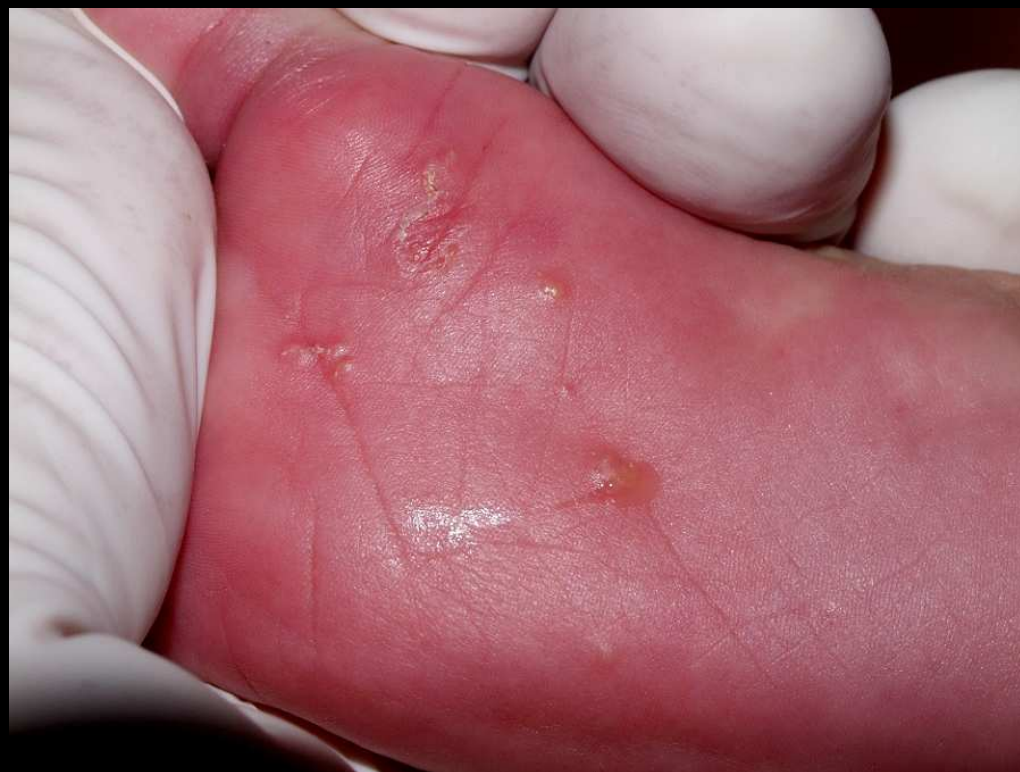## Cas 19

Nen de 6 mesos, immigrant, que presenta des de fa 1 mes pruija generalitzada associada a una erupció formada per papulonòduls foscos als genitals i les cuixes i vesícules a mans i peus, alguna de trajecte linial. Darrerament presenta pruija 1 dels germans i la mare.

40. Diagnòstic clínic

41. Descriure el tractament

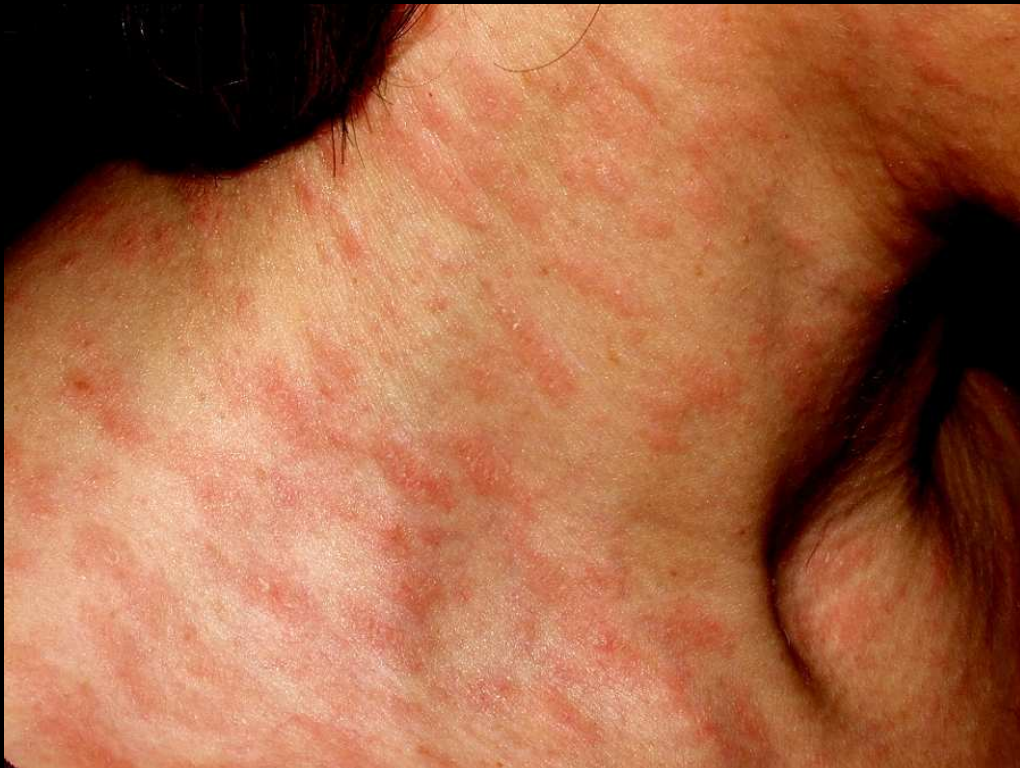
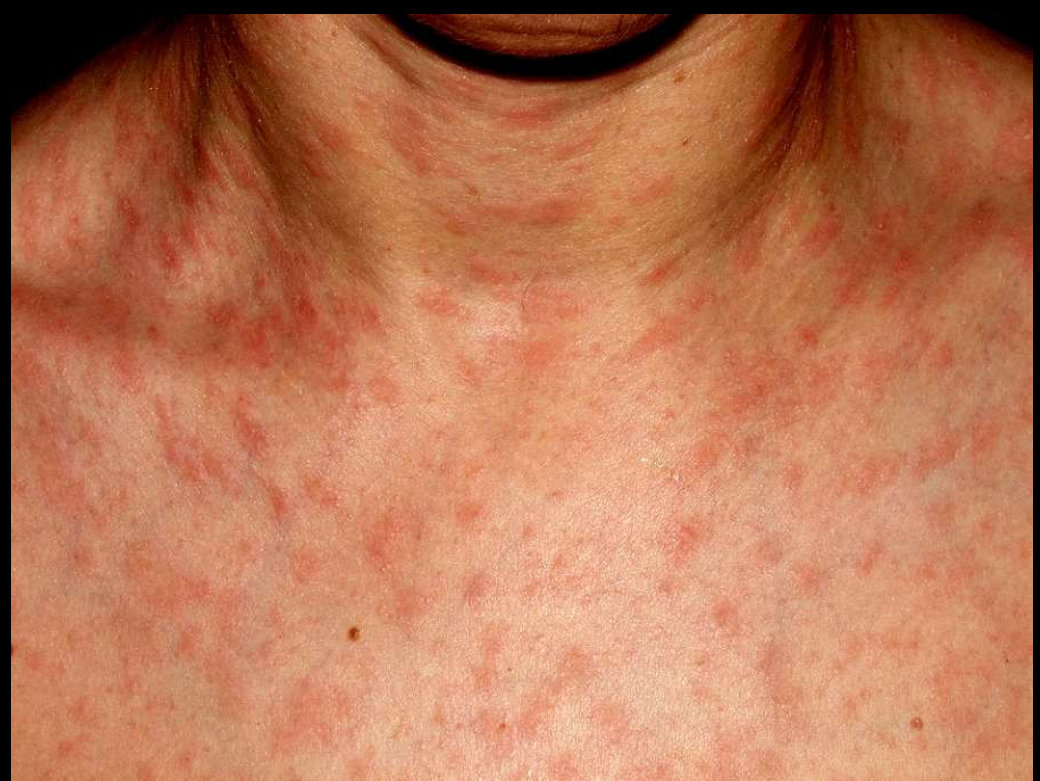
## Cas 20

Pacient de 33 anys que presenta des de fa unes 2 setmanes l'erupció que veieu a la diapositiva. Les lesions es limiten al tronc i l'arrel de les extremitats. No li produeix molèsties.

42. Enumerar el diagnòstic diferencial d'aquest pacient

43. Diagnòstic clínic

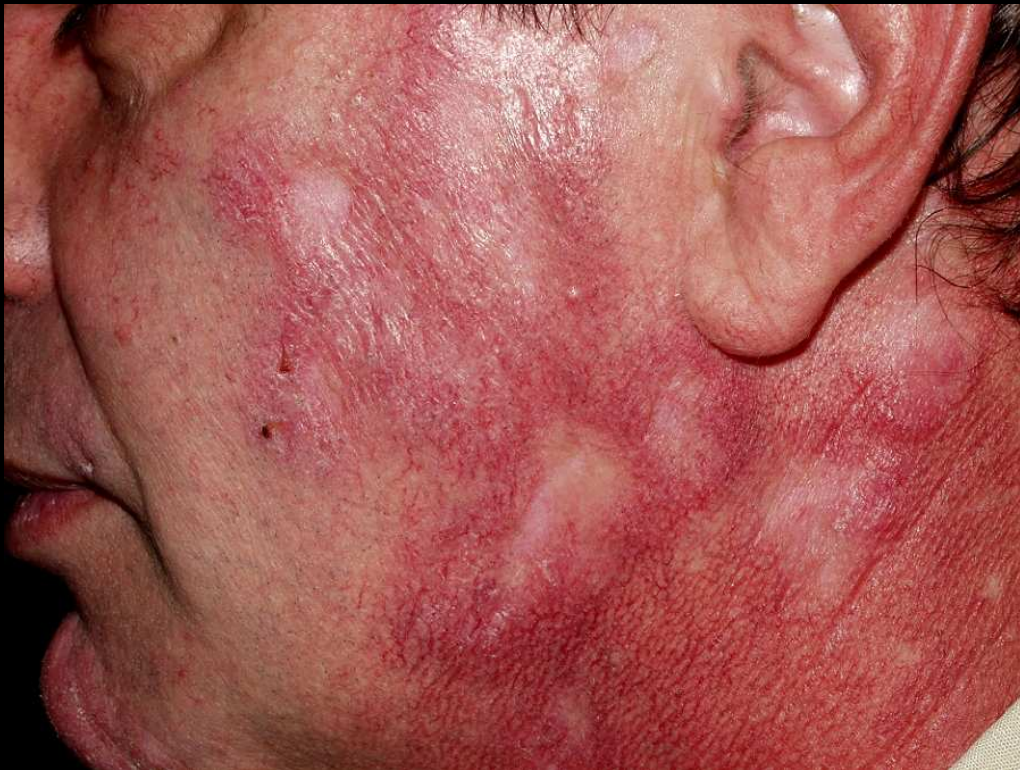
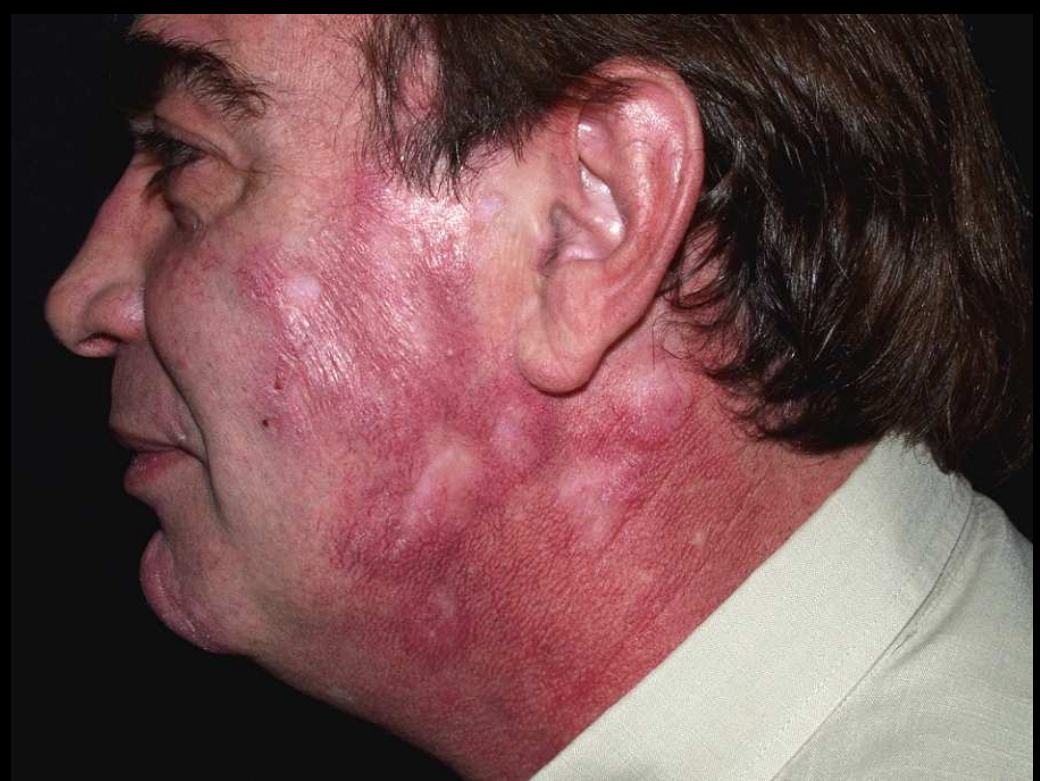
## Cas 21

Pacient de 46 anys que presenta des de fa uns 6 anys una erupció facial que ha anat augmentant en extensió. Refereix intolerància al sol i empitjorament als estius. Es tracta de nombroses plaques eritematoviolàcies de centre atròfic i amb una mica d'hiperqueratosi adherida.

44. Diagnòstic més provable d'aquesta pacient

45. Enumerar les proves complementàries a realitzar, tant per confirmar el diagnòstic com per avaluar l'extensió de la malaltia

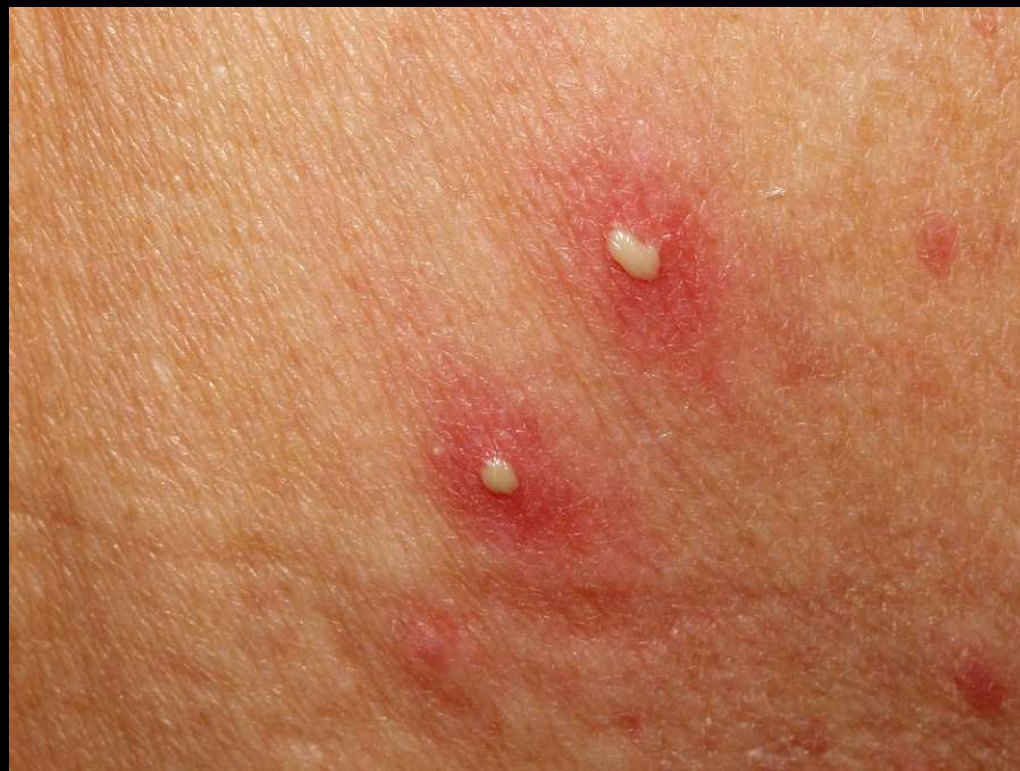
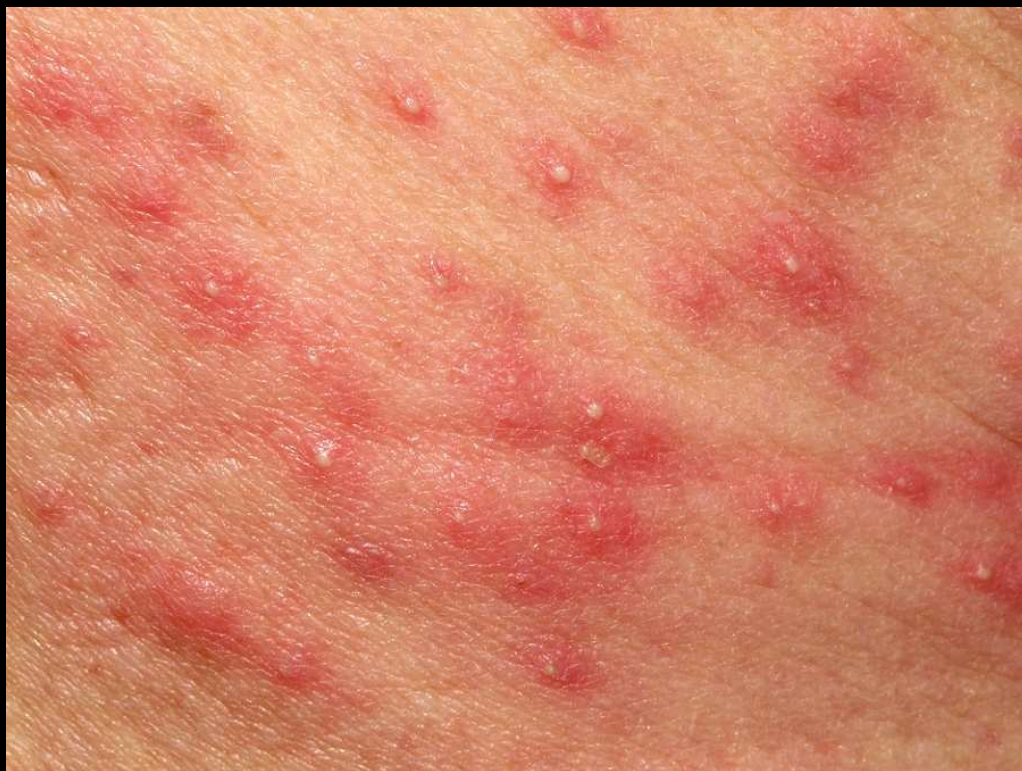
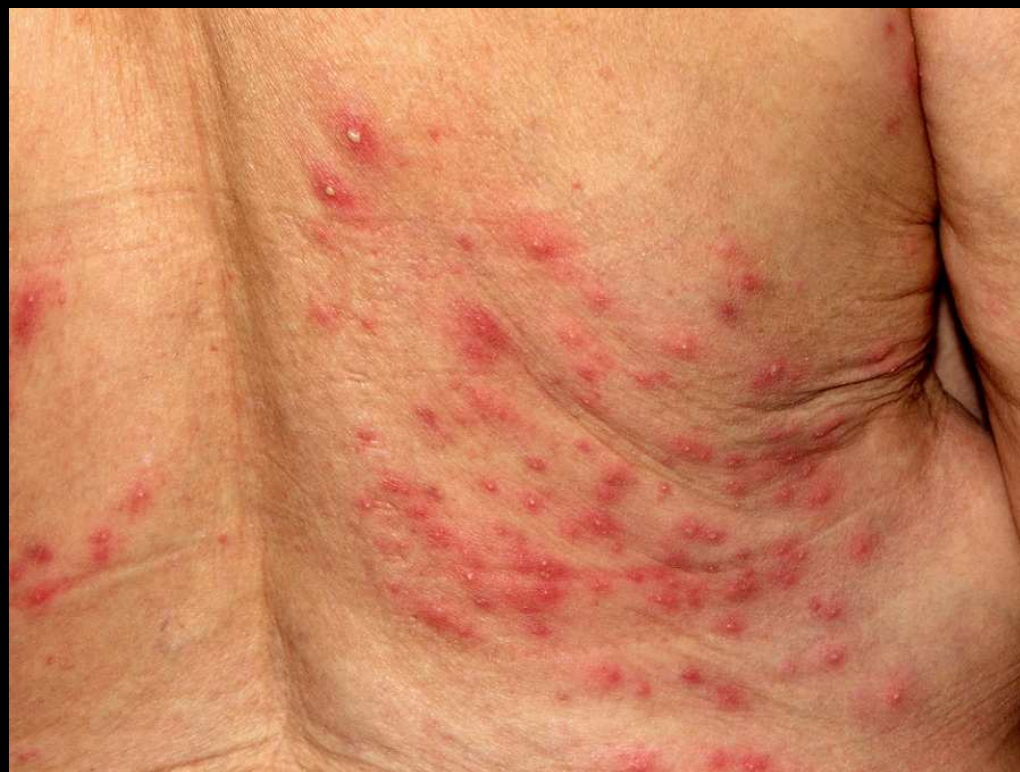## Cas 22

Pacient de 63 anys que presenta una erupció al tronc des de fa uns 10 dies. Ha rebut tractament amb corticoides tòpics i ha empitjorat.

46. Diagnòstic d'aquesta pacient

47. Agents etiològics

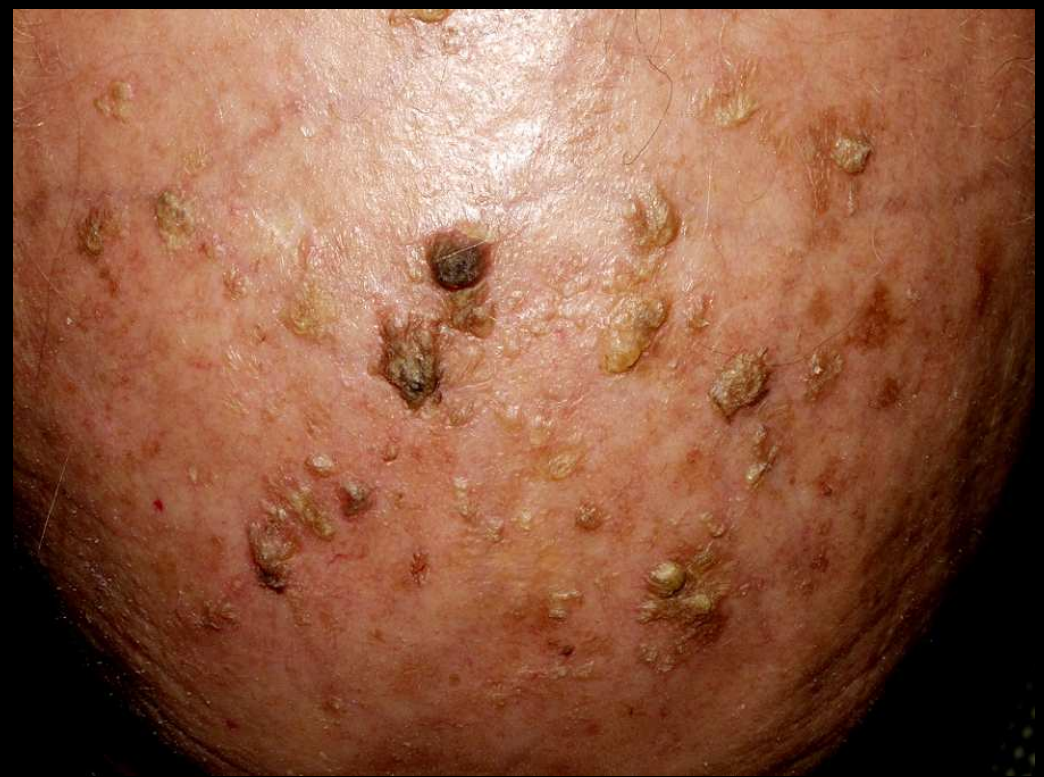

## Cas 23

Pacient de 76 anys, sense patologia de base, que presenta des de fa uns 4 o 5 anys les lesions que veieu a la diapositiva, que son asimptomàtiques. Ha treballat de pagès.

48. ¿Quin es el diagnòstic clínic?

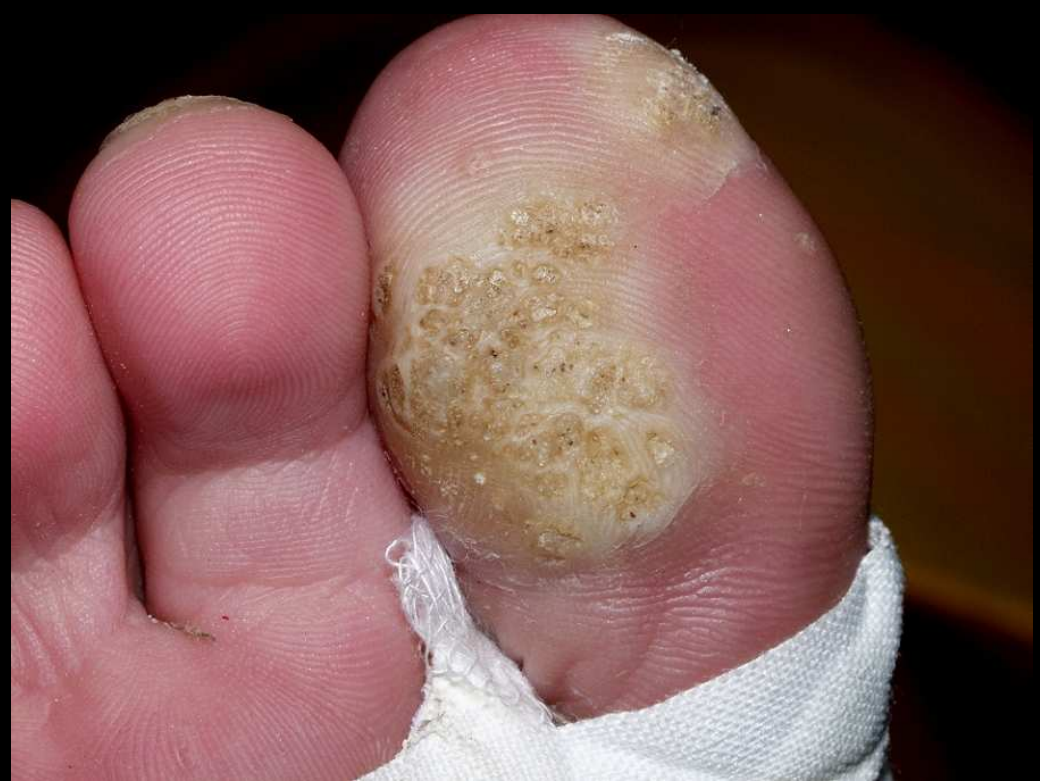49. Enumerar 3 possibles tractaments



## Cas 24

Pacient de 16 anys, que presenta des de fa uns 4 o 5 mesos les lesions que veieu a la diapositiva, que son doloroses al caminar.

50. Enumerar 3 possibles tractaments



1. Acrocordons
2. Balanitis candidiàsica
3. Dermatitis atòpica
4. Tinya manum
5. Alopecia areata
6. Necrobiosi lipoïdal
7. Varicel·la
8. Esclerodèrmia sistèmica
9. Dermatitis herpetiforme
10. Candidiasis submamària
11. Cloasma
12. Candidiasis oral
13. Síndrome de Gianotti-Crosti
14. Carcinoma basocel·lular
15. Lentigen maligne
16. Erisipela
17. Dermatitis seborreica
18. Síndrome de Sweet
19. Sarna
20. Pitiriasis rosada
21. Fol·liculitis
22. Queratosis actíniques
23. Berruga plantar